الجمهورية الجزائرية الديمقراطية الشعبية

République Algérienne Démocratique et Populaire

وزارة التعليم العالي والبحث العلمي

Ministère de l'enseignement supérieur et de la recherche scientifique

جامعة باجي مختار –عنابة – كلية الطب

Université Badji Mokhtar –Annaba- Faculté de médecine

TITRE :

Mémoire de fin d'études :

Les manifestations neurologiques révélatrices de la maladie de Behçet

En vue de l'obtention du diplôme de Docteur en médecine

Réalisé par :

YOUSFI Wafa

TRIDI Hana

Encadré par :

Dr KOUIDER Nouha

Promotion : 2025/2026

Remerciements

L’achèvement de ce mémoire représente une étape cruciale dans notre formation en tant que docteurs en médecine. Ce parcours, jalonné de nombreuses difficultés, d’expériences enrichissantes et de défis, n’aurait pu être mené à bien sans le soutien, les encouragements et l’accompagnement des personnes qui nous ont guidées et aidées dans les moments les plus difficiles de ce cheminement.

Avant tout, nous tenons à exprimer notre gratitude à notre encadrante de mémoire, Dr Kouider Nouha, pour son encadrement, sa disponibilité ainsi que ses précieux conseils, qui ont constitué un soutien essentiel tout au long de la réalisation de ce travail.

Nous adressons également nos sincères remerciements à l’ensemble des enseignants et professeurs de la Faculté de médecine d’Annaba pour la qualité de leur enseignement et leur contribution à notre formation. Ils ont largement participé à notre parcours académique et à notre épanouissement professionnel.

Serment d'Hippocrate

Au moment d'être admise à exercer, je promets et je jure d'être fidèle aux lois de l'honneur et de la probité dans l'exercice de la médecine.

Mon premier souci sera de rétablir, de préserver ou de promouvoir la santé dans tous ses éléments.

Je respecterai toutes les personnes, leur autonomie et leur volonté, sans aucune discrimination selon leur état ou leurs convictions.

Même sous la contrainte, je ne ferai pas usage de mes connaissances contre les lois de l'humanité.

J'informerai les patients des décisions envisagées, de leurs raisons et de leurs conséquences.

Je ne tromperai jamais leur confiance et n'exploiterai pas le pouvoir hérité des circonstances pour forcer les consciences.

Je donnerai mes soins à l'indigent et à quiconque me les demandera.

Je ne me laisserai pas influencer par la soif du gain ou la recherche de la gloire. Je ferai tout pour soulager les souffrances.

Je préserverai l'indépendance nécessaire à l'accomplissement de ma mission. Je n'entreprendrai rien qui dépasse mes compétences.

Je les entretiendrai et les perfectionnerai pour assurer au mieux les services qui me seront demandés.

J'apporterai mon aide à mes confrères ainsi qu'à leurs familles dans l'adversité.

Que les hommes et mes confrères m'accordent leur estime si je suis fidèle à mes promesses ; que je sois déshonoré et méprisée si j'y manque.

Dédicaces

Louange à Allah, qui m'a accordé cette réussite et ce succès, qui m'a facilité ce chemin en m'aidant, en me donnant la force et en me guidant toujours vers ce qui est bon pour moi. Louange à Allah abondamment et sincèrement, pour ce qui a été et pour ce qui n'a pas été.
J'espère qu'Allah m'accordera la réussite dans le reste de ma vie.

À mon chèr grand père Bouchemala Rachid et ma chère grande mère khalfallah Rebiha ,les mots ne suffiront jamais à vous exprimer toute ma gratitude, vous êtes et vous resterez ma plus grande fierté. Merci pour votre amour, votre soutien et tous vos sacrifices pour me voir devenir médecin. Que Dieu vous protège et vous garde auprès de moi.

À mon cher père, Yousfi Youcef, je te remercie profondément pour ton soutien tout au long de mon parcours scolaire et universitaire. J'espère que tu es fier de moi et de ce que j'ai accompli, autant que je suis fière de toi.

À ma chère mère, Bouchemala Samira, à la femme qui a tout sacrifié, et qui nous a donné de sa vie, de son temps et de sa santé. Les mots seuls ne suffisent pas ; je suis fière de toi, fière de te ressembler, et profondément reconnaissante pour tout ce que tu as fait pour moi.

À mes sœurs et frère : À mes sœurs et amies proches, Aya, Hana et mon frère Anes, merci pour tout, pour votre soutien et pour avoir toujours été à mes côtés. Je vous aime énormément et je vous souhaite beaucoup de réussite et de bonheur dans vos vies.

À tous les membres de ma famille, mon oncle Issam ,Mohamed , Naouel ,Sahima ,Ridha ,Chahla et Radia, merci profondément pour votre soutien et votre amour.

À ma partenaire et chère amie, Tridi Hana, nous avons commencé ce parcours ensemble, et nous l'achevons aujourd'hui ensemble. Nous avons traversé beaucoup d'épreuves durant cette période et appris énormément de choses. Je suis très heureuse de t'avoir connue et je te souhaite beaucoup de réussite pour le reste de ta vie.

À tous les amis que j'ai rencontrés au cours de ce parcours, je suis très heureuse de vous avoir connus. Grâce à vous, ce parcours est devenu une expérience unique et inoubliable.

Dédicaces

Je dédie ce modeste travail :

À mes très chers parents, ***Tridi Kamel et Laiche Malika***, pour leur amour, leur soutien et leurs sacrifices tout au long de mon parcours, même dans les moments de doute. Vos sacrifices, vos prières et votre soutien indéfectible ont été le socle sur lequel j'ai pu construire ce parcours. Aucune dédicace ne saurait exprimer ma profonde gratitude.

À mes chers frères, ***Mohamed Ali et Khaled***, ainsi qu'à mes chères sœurs, ***Houria et Faten*** pour leur soutien moral, leurs encouragements sincères et leur présence rassurante à chaque étape de ce travail. Je vous remercie pour votre patience et votre compréhension durant ces moments.

À ma chère collègue, ***Yousfi Wafa***, pour son aide précieuse, sa disponibilité et son soutien tout au long de ce parcours. Ta collaboration, tes conseils avisés et ton encouragement constant ont grandement contribué à l'aboutissement de ce travail. Je te remercie sincèrement pour ta patience et ta bienveillance.

Que ce travail soit le témoignage de ma reconnaissance et de mon affection envers vous.

SOMMAIRE

Remerciements 2

Dédicaces 4

SOMMAIRE 6

PARTIE THÉORIQUE.....9

I. Introduction : 9

1- Définition et nosologie : 9

2- Ėpidémiologie : 9

a/ Répartition géographique :

b/ Age et sexe :.....9

3- Physiopathologie : 10

II.Manifestations cliniques : 10

1. Les manifestations cutanéo-muqueuses :.....10

2. Les manifestations ophtalmologiques :.....12

3. Les manifestations articulaires et musculaires : 14

4. L'atteinte vasculaire : 14

5. Les manifestations cardiaques :.....15

6. Les manifestations digestives : 15

7. Les manifestations pulmonaires :.....16

8. L'atteinte rénale :.....16

9. Les manifestations neurologiques : 16

III. Les manifestations neurologiques de la maladie de Behçet (Neuro-Behçet).....17

1- Forme parenchymateuse (Méningoencéphalomyélite) : 17

g/ Les atteintes plus rares :.....18

2. L'atteinte non parenchymateuse (Angio- Behçet) :.....19

IV. Diagnostic du Neuro-Behçet : 20

1- Examens complémentaires : 20

a/ Le bilan biologique :.....20

b/ La recherche de l'Ag HLA-B51 :.....20

e/ L'EEG :.....21

f/ La tomodensitométrie (TDM) :.....21

g/ L'imagerie par résonance magnétique (IRM) : 22

h/L'angiographie cérébrale : 24

i/ La SPECT (Single-Photon Emission Computed Tomography).....25

2. Diagnostic positif : 26

3. Diagnostic différentiel : 26

V. Pronostic : 27
VI. Prise en charge thérapeutique : 28
1. LES OBJECTIFS DU TRAITEMENT : 28
a) À court terme : 28
b) À moyen terme : 28
c) À long terme : 28
2- Prise en charge thérapeutique : 28
2.2. Atteinte cutanéo-muqueuse : 30
2.3. Atteinte articulaire : 30
2.4. Atteinte ophtalmologique : 30
2.5. Atteinte neurologique : 31
2.6. Atteinte vasculaire : 32
2.7. Atteinte digestive : 33
PARTIE PRATIQUE 34
Matériel et méthodes 34
1. Type d'étude 34
2. Limites géographiques et temporelles de la recherche 34
3. Population cible 35
a. Critères d'inclusion 35
b. Critères d'exclusion 35
4. Méthode d'échantillonnage 35
5. Variables de l'étude 35
6. Analyse statistique 35
RÉSULTATS 36
I. Caractéristiques générales de la population étudiée 36
1. Données sociodémographiques 36
2. Antécédents 38
II. Caractéristiques des manifestations neurologiques 38
1. Âge de début et délai diagnostique 39
2. Caractère de l'atteinte neurologique 39
3. Formes anatomocliniques du neuro-Behçet 40
4. Symptomatologie neurologique initiale 40
5. Profil des atteintes neurologiques : 41
III. Données cliniques (atteintes systémiques associées) 42
1. Manifestations cutanéo-muqueuses et articulaires 42
2. Manifestations oculaires 43
3. Manifestations vasculaires périphériques et digestives 44
IV. Examens complémentaires 45

1. Imagerie cérébrale et angio-IRM.....45
2. IRM médullaire.....46
3. Ponction lombaire et étude du LCR.....46
VI. Synthèse des principaux résultats.....47
Discussion.....48
Conclusion.....49
Références.....51
Annexes.....56

PARTIE THÉORIQUE

I. Introduction :

1- Définition et nosologie :

La maladie de Behçet est une vascularite systémique chronique décrite en 1937 par le dermatologue turc Hulusi Behçet. Elle se caractérise par une inflammation touchant les vaisseaux sanguins de tous calibres, qu'ils soient artériels ou veineux.

Cette affection peut survenir à tout âge, mais elle atteint préférentiellement les sujets jeunes et touche aussi bien les hommes que les femmes. Bien qu'elle soit ubiquitaire, sa prévalence est plus élevée dans les pays situés le long de l'ancienne « route de la soie », notamment dans le bassin méditerranéen, au Moyen-Orient et en Asie. À ce jour, son étiologie demeure inconnue, même si des facteurs génétiques, immunologiques et environnementaux semblent impliqués dans sa pathogénèse.

La maladie de Behçet est caractérisée par la fréquence des manifestations cutanéo-muqueuses et articulaires, généralement bénignes, tandis que les atteintes oculaires, vasculaires, digestives et neurologiques peuvent engager le pronostic fonctionnel, voire vital.

En l'absence de marqueur biologique pathognomonique, le diagnostic de la maladie de Behçet reste essentiellement clinique et repose sur un ensemble de critères diagnostiques.

Les manifestations neurologiques, regroupées sous le terme de neuro-Behçet, constituent l'une des complications les plus sévères de la maladie. Leur survenue est associée à une morbidité importante et peut compromettre aussi bien le pronostic fonctionnel que le pronostic vital.

2- Épidémiologie :

a/ Répartition géographique :

La maladie de Behçet est ubiquitaire mais avec une prévalence variable selon les pays. Elle est endémique dans les pays bordant la Méditerranée orientale et en Asie centrale et de l'Est, pays traversés par l'ancienne route de la soie. La prévalence semble particulièrement élevée en Turquie où elle est de 110 à 420 pour 100 000 habitants dans les villes d'Ankara et d'Istanbul, moins dans les zones rurales. En Asie, la prévalence se situe à 30 dans la région d'Hokkaido, ne dépasse pas 7 en Europe et est inférieure à 1 aux États-Unis et en Grande-Bretagne. À Berlin, la prévalence chez les sujets d'origine turque est de 21 pour 100 000 habitants. En France, la prévalence est de 7,1 pour 100 000 habitants.

b/ Âge et sexe :

L'âge moyen au diagnostic d'une maladie de Behçet est d'environ 30 ans et la très grande majorité des diagnostics sont posés entre 15 et 45 ans. À l'inverse, il est exceptionnel de poser un nouveau diagnostic de maladie de Behçet avant l'âge de 15 ans et après l'âge de 50 ans.

La maladie de Behçet paraît plus fréquente chez les femmes au Japon, en Chine et en Corée où le sex-ratio approche 1/1, alors que les hommes paraissent plus souvent affectés en France, en Afrique et au Moyen-Orient. Les hommes présentent des maladies plus sévères avec notamment une plus grande fréquence d'événements vasculaires ou oculaires majeurs.

3- Physiopathologie :

Bien que l'étiopathogénie de la maladie de Behçet demeure inexpliquée, les données actuelles suggèrent que la réaction inflammatoire au cours de la maladie de Behçet résulte d'une perturbation de l'homéostasie des réponses immunitaires innées et adaptatives chez des individus génétiquement prédisposés. Il en découle une activation des lymphocytes T au niveau du sang périphérique et des sites inflammatoires.

Le HLA-B*51 en demeure le principal facteur de susceptibilité génétique. Les études génomiques récentes ont confirmé cette donnée et ont permis de mettre en évidence de nouveaux gènes de susceptibilité (IL-10, IL-23R, IL-12RB2).

Un agent infectieux bactérien pourrait être le déclencheur de la maladie par une réponse anormale des cellules T vis-à-vis des protéines de choc thermique ou Heat Shock Proteins (HSP) bactériennes provoquant secondairement, par réactivité croisée, la prolifération de cellules T auto-réactives vis-à-vis des HSP humaines. Différents agents infectieux ont été étudiés, et *Streptococcus sanguis* est l'agent pathogène le plus souvent incriminé.

Récemment, il a été démontré un déséquilibre des lymphocytes T consistant en l'expansion des Th1 et Th17 et une diminution des lymphocytes T régulateurs. Les cytokines de type IL-17, IL-23 et IL-21 jouent un rôle déterminant. Les principales cellules impliquées dans l'inflammation au cours de la maladie de Behçet sont les polynucléaires neutrophiles, les cellules NK, les lymphocytes T CD4+ et les cellules T CD8+ cytotoxiques. Enfin, une dysfonction de la cellule endothéliale joue un rôle dans la maladie de Behçet.

II. Manifestations cliniques :

La maladie de Behçet se caractérise par une grande diversité des manifestations cliniques, ce qui rend indispensables un interrogatoire détaillé ainsi qu'un examen clinique complet pour orienter le diagnostic. Son évolution est généralement marquée par des poussées successives, sans corrélation systématique entre les atteintes cutanéo-muqueuses et les manifestations viscérales. En dehors des formes compliquées, la fièvre est inhabituelle ; lorsqu'elle est présente, elle doit faire évoquer en priorité une atteinte vasculaire ou une complication associée.

1. Les manifestations cutanéo-muqueuses :

Les manifestations cutanéo-muqueuses sont fondamentales et représentent trois des quatre critères de classification. Leur présence est une aide cruciale pour un diagnostic de certitude. Ces manifestations peuvent précéder ou survenir concomitamment aux autres manifestations systémiques. Apparemment banales, elles peuvent être mal reconnues et négligées par le patient, d'où l'intérêt de les rechercher systématiquement à l'interrogatoire.

Elles peuvent parfois survenir plusieurs mois, voire plusieurs années après les autres manifestations. Leur absence rend difficile un diagnostic de certitude, expliquant d'importants retards diagnostiques.

Les aphtes buccaux sont présents dans 98 % des cas. Il s'agit d'ulcérations douloureuses, uniques ou multiples de quelques millimètres à plus d'1 cm de diamètre, à bords nets, parfois précédées d'une vésicule éphémère. L'ulcération est tapissée d'un enduit d'aspect « beurre frais » ou grisâtre, son pourtour est inflammatoire. Les aphtes buccaux devront être objectivés par un médecin pour éliminer les nombreuses autres causes d'ulcérations buccales récidivantes (ulcérations traumatiques, érythème polymorphe…). Ils siègent sur la face interne des lèvres, des joues, le sillon gingivo-labial, le pourtour de la langue, le frein, le plancher buccal, le palais, les amygdales et le pharynx. Typiquement spontanés, ils peuvent aussi être favorisés par l'alimentation (peau des fruits, noix, noisettes, amandes), les traumatismes dentaires, parfois par les cycles menstruels et les émotions (stress). Lorsqu'ils sont nombreux ou de grande taille, ils peuvent gêner l'alimentation et l'élocution. L'évolution se fait spontanément vers la guérison sans cicatrice et ils ne sont pas accompagnés d'adénopathie.

Ils ne peuvent en pratique pas être différenciés de l'aphtose buccale idiopathique, mais leur nombre, leur répétition et l'invalidité qu'ils entraînent doivent orienter vers une maladie de Bechet.



Figure 1 : Manifestations buccales évocatrices (aphtes linguaux et jugaux) orientant vers une maladie de Behçet.

Les aphtes génitaux existent dans 60 à 65 % des cas et sont évocateurs de la maladie de Behçet quand ils sont objectivés, que ce soit à la phase aiguë ou à la phase secondaire cicatricielle. Ils sont souvent plus profonds et de plus grande taille que les aphtes buccaux. Ils récidivent moins que ces derniers, mais laissent des cicatrices dépigmentées permettant un diagnostic rétrospectif. Ils siègent chez l'homme sur le scrotum, plus rarement sur la verge ou dans l'urètre ; chez la femme, sur la vulve, le vagin et le col utérin. Ils peuvent être disséminés et douloureux, ou totalement latents.

Les autres manifestations cutanées comportent l'érythème noueux, la pseudofolliculite (pustules non centrées par un follicule pileux), les nodules acnéiformes, les thrombophlébites superficielles migratoires et l'hyperréactivité cutanée aspécifique aux agressions de l'épithélium (qu'il s'agisse d'injections, d'éraflures superficielles ou d'intradermoréactions à des antigènes variés).



Figure 2 : Lésions cutanées évocatrices : pseudofolliculite et érythème noueux des membres inférieurs.

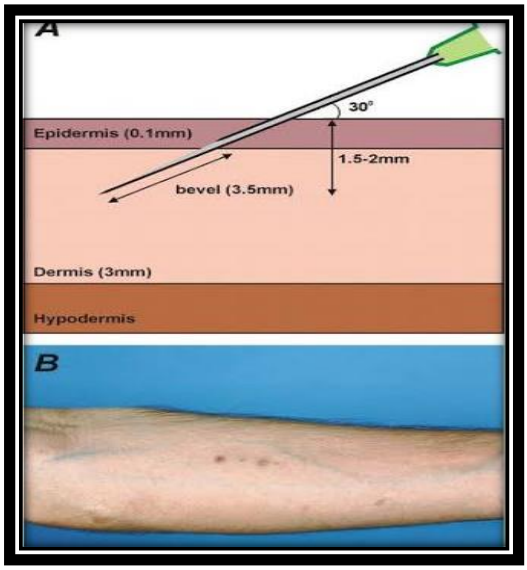

Figure 3 : Réalisation et aspect clinique du test pathergique cutané.

2. Les manifestations ophtalmologiques :

Les manifestations oculaires viennent au 3e rang par leur fréquence après l'atteinte cutanée et articulaire. Elles sont plus fréquentes, plus précoces et plus graves chez l'homme. Leur survenue après 50 ans est rare. Elles se caractérisent par des poussées récidivantes d'inflammation intraoculaire associées à un risque de cécité.

Les segments antérieur et/ou postérieur de l'œil peuvent être touchés.

L'uvéite antérieure est une uvéite non granulomateuse. Parfois quiescente, elle peut n'être visible qu'à l'examen à la lampe à fente. Appréciée subjectivement par une cotation du Tyndall, elle peut être mesurée objectivement par le *Laser flaremeter*. Elle expose particulièrement aux synéchies cristalliniennes et à l'hypertonie. Elle peut s'accompagner d'un hypopyon, ce qui est très évocateur de la maladie de Behçet. L'uvéite antérieure est rarement isolée (10 % des cas), mais le plus souvent associée à une atteinte du segment postérieur.

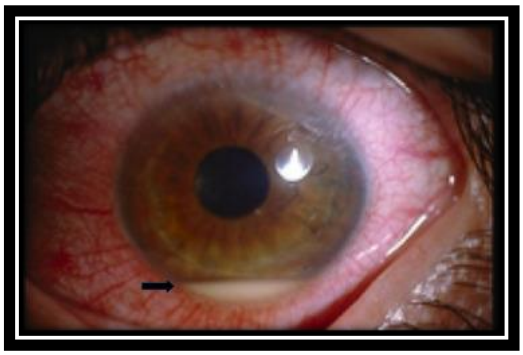

Figure 4 : Uvéite antérieure avec présence d'un hypopyon (niveau du pus blanc dans la chambre antérieure) au cours de la maladie de Behçet.

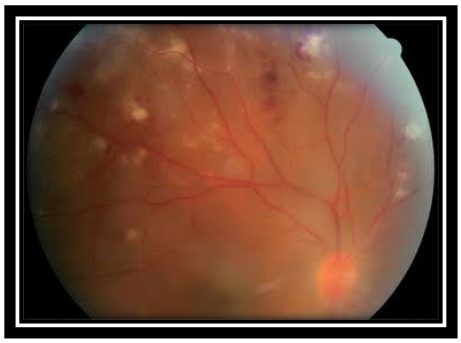

Figure 5 : Atteinte du segment postérieur, vascularite rétinienne au cours de la maladie de Behçet.

L'uvéite postérieure est plus fréquente et grave. Elle survient en règle plus tardivement. Elle est marquée par une baisse indolore de l'acuité visuelle et peut être asymptomatique.

L'atteinte du segment intermédiaire et postérieur se manifeste par une hyalite, des vascularites rétiniennes essentiellement veineuses et souvent occlusives, un œdème maculaire et des foyers de nécrose rétinienne.

Les vascularites rétiniennes peuvent être occlusives et nécrosantes associées à un Tyndall vitréen. Ces vascularites sont marquées par un engainement blanchâtre œdémateux périveineux puis périartériel visible au fond d'œil parfois seulement en périphérie ou par angiographie à la fluorescéine qui montre des dilatations capillaires avec des zones d'obstruction et des fuites. Le caractère occlusif des lésions est marqué par des hémorragies et un œdème rétinien et peut mener à la cécité. L'extension d'une ischémie peut se compliquer d'une prolifération néovasculaire prérétinienne.

L'œdème maculaire est la complication redoutée, pouvant mener à la cécité centrale s'il est ischémique. Le vitré est touché secondairement, perd sa transparence, se rétracte et se durcit, ayant tendance à tirer sur la rétine qu'il peut déchirer.

Le pronostic de ces atteintes oculaires est sévère. Les lésions évoluent par poussées et régressent le plus souvent incomplètement sous traitement. Elles peuvent conduire à des complications majeures : cataracte, hypertonie oculaire et cécité par atteinte du segment postérieur.

3. Les manifestations articulaires et musculaires :

L'atteinte articulaire est précoce, parfois inaugurale, et peut précéder de plusieurs années les autres manifestations. II s'agit d'arthralgies et/ou plus rarement, d'oligoarthrites inflammatoires, généralement fixes, siégeant au niveau des articulations porteuses (genoux, chevilles). L'atteinte des petites articulations des mains et des pieds est rare. L'évolution est récidivante et asymétrique. Les atteintes articulaires destructrices sont rares ; les radiographies sont donc souvent normales, ne montrant que rarement des érosions ostéocartilagineuses ou de minimes pincements.

Une atteinte des sacro-iliaques est observée de façon variable selon les auteurs (1 à 34 %), de même que l'association à une authentique spondylarthrite ankylosante chez des sujets HLA-B27 (2 %).

L'atteinte musculaire est rare mais indiscutable et peut s'associer aux manifestations articulaires. Elle s'exprime essentiellement par des myalgies diffuses ou prédominant aux muscles proximaux ; une myosite vraie est possible. Les formes localisées peuvent poser des problèmes de diagnostic différentiel avec une thrombophlébite. À l'examen, on peut noter des tuméfactions douloureuses.

4. L'atteinte vasculaire :

L'atteinte vasculaire touche tous les vaisseaux (veines et artères), quelle que soit leur taille.

Elle peut se manifester par des thromboses veineuses superficielles qui sont fugaces et migratrices, et des thromboses veineuses profondes qui sont souvent récidivantes et parfois révélatrices. On sera particulièrement attentif devant certaines localisations proximales ou atypiques : ilio-fémorale, veine cave, veines sus-hépatiques, veines cérébrales... La maladie de Behçet doit être évoquée devant une thrombose inexpliquée de l'adulte jeune, sans autre facteur de risque vasculaire et avec un bilan de thrombophilie négatif. Ces thromboses s'accompagnent volontiers d'un syndrome inflammatoire biologique.

L'atteinte veineuse peut être multiple et associée à une atteinte artérielle. Le syndrome de Hughes-Stovin (association d'une thrombose veineuse profonde à des anévrysmes artériels pulmonaires) est à haut risque d'hémoptysie. Les thromboses veineuses intracrâniennes peuvent se compliquer de cécité, du fait de l'œdème papillaire qui est à rechercher systématiquement.

Les atteintes artérielles sont observées dans 5 à 10 % des cas selon les séries. Il peut s'agir d'occlusions ou d'anévrismes artériels (véritables « aphtes artériels ») avec un risque de rupture, souvent multiples, siégeant sur les vaisseaux pulmonaires, l'aorte et les artères périphériques (plus fréquemment aux membres inférieurs qu'aux membres supérieurs). Toutes les artères peuvent être touchées.

Les patients peuvent être asymptomatiques en cas de développement de collatérales suppléantes à une occlusion, ou présenter des signes d'ischémie aiguë en cas de thrombose artérielle aiguë, ou encore des hémoptysies, des douleurs thoraciques ou abdominales, voire un tableau de détresse vitale en cas de rupture d'anévrisme pulmonaire ou artériel d'une autre localisation.

Des anévrismes peuvent survenir aux points de ponction artérielle, ce qui incite à privilégier des techniques non traumatiques. Les atteintes anévrismales artérielles pulmonaires sont rares, graves, et marquées par des hémoptysies parfois massives.

Le pronostic des atteintes artérielles reste sévère puisqu'elles représentent la principale cause de décès (environ 30-40 %).



Figure 6 : Angio-IRM des troncs supra-aortiques montrant des atteintes vasculaires (anévrismes artériels) au cours de la maladie de Behçet.

5. Les manifestations cardiaques :

Les trois tuniques peuvent être atteintes.

La péricardite est l'atteinte la plus fréquente. Elle se traduit habituellement par un tableau de péricardite aiguë qui cède rapidement aux anti-inflammatoires non stéroïdiens ou aux corticoïdes. Cependant, elle peut récidiver.

L'endocardite est rapportée dans quelques cas. Elle pose le problème de diagnostic différentiel avec une pathologie rhumatismale associée qui demeure extrêmement répandue dans certains pays. Il s'agit le plus souvent d'une insuffisance aortique et/ou d'une insuffisance mitrale.

En dehors de l'atteinte myocardique secondaire à l'atteinte coronarienne, la maladie de Behçet est plus rarement responsable d'une atteinte myocardique inflammatoire.

Quelques cas d'infarctus du myocarde par thrombose ou anévrisme des artères coronaires rentrant dans le cadre d'un angio-Behçet ont été rapportés.

6. Les manifestations digestives :

Les manifestations gastro-intestinales ressemblent macroscopiquement aux lésions de la maladie de Crohn surtout, et plus rarement à celles de la rectocolite hémorragique. La symptomatologie fonctionnelle est aspécifique : flatulences, nausées, ballonnements, éructations, diarrhée, anorexie ou rectorragies. Il n'a pas été décrit d'aspect endoscopique ni

histologique spécifique ; toutefois, l'étendue en profondeur des lésions, souvent peu nombreuses (< 5), de forme ovale, et de localisation iléocaecale est en faveur de la maladie de Behçet. À la différence de la maladie de Crohn, on ne note jamais de granulome sur les biopsies. L'examen histologique montre fréquemment des lésions inflammatoires non spécifiques.

Quelques cas de pancréatite ont été rapportés. Une présentation digestive au premier plan doit faire rechercher un diagnostic différentiel (MICI) ou une cause génétique.

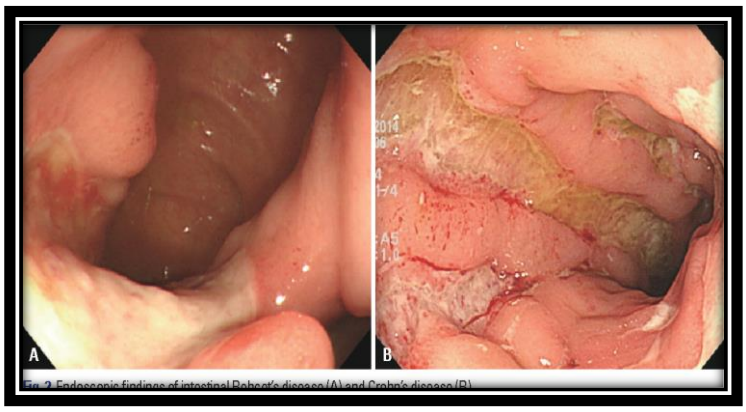

Figure 7 : Aspects endoscopiques des lésions digestives au cours de la maladie de Behçet.

7. Les manifestations pulmonaires :

L'atteinte pulmonaire est rare et consiste essentiellement en des lésions nodulaires de consolidation post-infarctus pulmonaire qui ont tendance par la suite à s'excaver. On peut parfois observer des infiltrats en verre dépoli traduisant une hémorragie intra-alvéolaire. Dans quelques cas, une vascularite a été mise en évidence. L'angio-TDM et la scintigraphie de ventilation/perfusion permettent de les dépister.

8. L'atteinte rénale :

L'atteinte rénale est exceptionnelle et dominée par la néphropathie amyloïde, survenant toujours chez des malades non contrôlés après de nombreuses années d'évolution. Quelques rares observations font également état de néphropathies glomérulaires dominées par les glomérulopathies prolifératives avec croissants épithéliaux et des néphropathies glomérulaires à dépôts d'IgA. Des complications liées à des thromboses des veines et/ou des artères rénales ont été rapportées.

9. Les manifestations neurologiques :

L'atteinte du système nerveux, ou Neuro-Behçet, est l'une des complications les plus graves de la maladie. Compte tenu du sujet de notre étude, ces manifestations feront l'objet d'un chapitre détaillé par la suite.

III. Les manifestations neurologiques de la maladie de Behçet (Neuro-Behçet)

La fréquence de l'atteinte neurologique dans le cadre de la maladie de Behçet varie en fonction de la population étudiée ; généralement, elle se situe entre 2 et 44%. On observe une nette élévation de sa prévalence dans les pays méditerranéens et au Moyen-Orient (13 à 44%) en comparaison avec les pays asiatiques. Bien que ces manifestations surviennent classiquement au cours de l'évolution de la maladie, elles peuvent en être inaugurales dans une proportion non négligeable de cas. Ce mode de révélation neurologique constitue le cœur de notre étude car il pose un défi diagnostique majeur en l'absence de signes cutanéo-muqueux classiques.

1- Forme parenchymateuse (Méningoencéphalomyélite) :

Le Neuro-Behçet, est la plus courante des atteintes parenchymateuses. Elle se manifeste principalement par une atteinte du tronc cérébral (25 à 60% des cas), suivie par une atteinte hémisphérique (10 à 12,5% des cas), l'atteinte médullaire est retrouvée dans 2,5 à 18% des cas. Ces atteintes sont le plus souvent associées et peuvent constituer le mode d'entrée dans la pathologie.

a/ L'atteinte méningée : La manifestation la plus courante du Neuro-Behçet est représentée par la méningite, qui est rarement une manifestation isolée. L'atteinte méningo-parenchymateuse est prédominante. En cas de méningite, l'analyse du LCR est perturbée dans la majorité des cas. Il s'agit d'une méningo-encéphalite fébrile typique, d'évolution subaiguë ou chronique, survenant par poussées et dont le pronostic est sévère. Les signes méningés sont présents dans 10% à 20 % des cas. La raideur méningée peut être évidente ; parfois l'aspect du LCR peut correspondre à l'aspect de méningite purulente. Les céphalées représentent le signe le plus courant, associées à une atteinte des hémisphères cérébraux ou du tronc cérébral. Une méningo-encéphalite aiguë ou subaiguë isolée peut ainsi révéler la maladie de Behçet et égarer le diagnostic initial vers une cause infectieuse.

b/ L'atteinte pyramidale : Une prolongation significative du temps de conduction motrice centrale est notée, sans atteinte majeure de la conduction sensorielle centrale, et ce même en l'absence de signes évidents d'atteinte neurologique. L'atteinte motrice s'exprime principalement sous forme d'un syndrome pyramidal, qui constitue la manifestation neurologique la plus fréquente. Elle peut se présenter sous forme d'hémiplégie d'installation brutale ou rapidement progressive, ou également se manifester par une paraparésie ou une paraplégie, et plus rarement par une monoplégie ou une monoparésie.

c/ L'atteinte du tronc cérébral : La maladie de Behçet peut toucher la base du crâne et le tronc cérébral, lieu d'émergence des nerfs crâniens. Les nerfs oculomoteurs communs (III) et externe (VI) ; le nerf facial (VII) et, chez l'enfant, le nerf oculomoteur commun (III), peuvent être atteints. Une atteinte du nerf optique (II) avec la présence de papillite est possible. L'atteinte du nerf auditif (VIII), malgré sa rareté, peut également survenir au cours de la

maladie et se manifester par des symptômes tels que des vertiges et une surdité. Les autres nerfs crâniens sont rarement atteints.

d/ L'atteinte cérébelleuse : Dans le cadre de la maladie de Behçet, l'atteinte cérébelleuse demeure relativement rare. Elle peut se manifester par une ataxie cérébelleuse ou une dysarthrie. L'IRM cérébrale peut révéler une atrophie cérébelleuse et du tronc cérébral, sans signes d'inflammation. Le diagnostic est retenu devant la présence de lésions en hypersignal au niveau de la protubérance et d'une atrophie cérébelleuse, associées à la présence de l´allèle HLA-B51.

e/ L'atteinte psychiatrique : Dans le Neuro-Behçet, la moitié des malades présentent des symptômes psychiatriques, qu'ils soient comportementaux, psychotiques ou affectifs. Généralement, chaque épisode psychiatrique est accompagné des manifestations cliniques ou biologiques. Chez certains patients, les troubles affectifs constituent le tout premier signe du neuro-Behçet, pouvant précéder de plusieurs mois ou années les autres atteintes organiques.

f/ Les troubles sphinctériens : Bien que rares, les troubles sphinctériens liés à la maladie de Behçet peuvent s'exprimer par l'incontinence urinaire, une urgenturie/pollakiurie, et exceptionnellement par une incontinence fécale.

g/ Les atteintes plus rares :

- **Les troubles sensitifs :** peu fréquents au cours de cette pathologie, ils peuvent se manifester par des paresthésies, d'hyposensibilité ou par des douleurs.
- **L'atteinte du système nerveux périphérique :** relativement rare, elle peut se présenter sous la forme d'un syndrome de Guillain-Barré, d'une polyneuropathie sensitivo-motrice , ou encore d'une neuropathie du système végétatif . Un tableau de polyradiculonévrite aiguë peut exceptionnellement être la manifestation inaugurale de la maladie. Les biopsies nerveuses révèlent souvent un infiltrat lymphocytaire, des zones d'ischémie du nerf, une dégénérescence/régénération axonale.
- **L'atteinte extrapyramidale :** elle figure parmi les manifestations neurologiques exceptionnelles dans le cadre de la maladie. Elle peut se manifester par une bradykinésie, un faciès figé, des tremblements posturaux, ainsi que des secousses myocloniques des muscles faciaux et de la langue.
- **L'atteinte pseudo-bulbaire :** cette atteinte peut se caractériser par une dysarthrie, des troubles de la déglutition, une dysphagie, des réflexes faciaux vifs ou des claudications de la mâchoire. Elle peut s'associer à un syndrome pyramidal et à une incontinence urinaire.

- **Les signes médullaires :** L'expression de la myélite dans le cadre du Neuro-Behçet peut se faire par une paraparésie, une rétention aiguë d'urine et des troubles sensitifs des deux membres inférieurs. La myélite transverse est très rare et peut être associée à des atteintes sévères. L'apparition d'une myélite aiguë isolée représente un mode de révélation possible, justifiant la recherche minutieuse des autres critères de Behçet à l'interrogatoire.
- **L'atteinte musculaire :** Cette atteinte s'exprime par des myosites nécrosantes, caractérisées par l'association de douleurs, d'un gonflement et d'une hyperesthésie, ou parfois uniquement par des myalgies. Des cas d'atteinte musculaire infraclinique ont également été décrits.

2. L'atteinte non parenchymateuse (Angio-Behçet) :

Les thromboses des vaisseaux cérébraux représentent l'atteinte vasculaire la plus fréquente dans le cadre du Neuro-Behçet, notamment la thrombose veineuse cérébrale (TVC) et la thrombose des sinus duraux, tandis que l'atteinte artérielle cérébrale est beaucoup moins fréquente. Elle peut se manifester par des sténoses, des anévrismes ou des dissections.

a/ L'atteinte veineuse : Les thromboses veineuses cérébrales (TVC) sont observées chez 20% des patients atteints. Une TVC peut entraîner une hypertension intracrânienne, se manifestant par des céphalées, un œdème papillaire, des déficits neurologiques focaux, une paralysie du nerf VI, des crises convulsives et/ou des troubles de la conscience. Le sinus longitudinal supérieur est le site le plus fréquemment touché par la thrombose au cours du Neuro-Behçet, suivi du sinus transverse, des veines cérébrales profondes et du sinus caverneux. Comme pour les atteintes parenchymateuses, une TVC isolée peut être inaugurale et révéler la maladie, constituant un véritable piège diagnostique.

Ces thromboses peuvent être attribuées à une hyperagrégabilité plaquettaire due à une diminution du taux plasmatique de prostaglandines I2 (PG I2) suite aux lésions de l'endothélium vasculaire. L'hypertension intracrânienne a tendance à récidiver en raison de la prédisposition des patients à développer des thromboses veineuses.

b/ L'Atteinte artérielle : Les atteintes artérielles sont plus rares, elles peuvent se présenter sous forme de sténoses artérielles, d'occlusions ou, exceptionnellement, par des anévrismes. D'autres atteintes artérielles au cours du neuro-Behçet peuvent également être présentes de façon exceptionnelle, comme les dissections artérielles. Ces lésions artérielles peuvent être responsables d'hémorragie intracérébrale, d'hémorragie méningée et/ou d'ischémie artérielle. Les localisations les plus touchées sont l'artère carotide commune ou la carotide interne, l'artère cérébrale moyenne (ACM), et les artères vertébrales. Bien que rares, ces accidents artériels aigus peuvent également constituer un mode de révélation brutal de la pathologie.

IV. Diagnostic du Neuro-Behçet :

1- Examens complémentaires :

a/ Le bilan biologique :

Il n'y a pas d'anomalies biologiques spécifiques de la maladie de Behçet. Elles sont dominées par un syndrome inflammatoire non spécifique survenant au cours des poussées, qui se manifeste par une anémie, une hyperleucocytose et une vitesse de sédimentation accélérée. Pendant la phase active de la maladie, on peut aussi observer une élévation des immunoglobulines dans le sérum.

b/ La recherche de l'Ag HLA-B51 :

L'association entre la maladie de Behçet et le HLA-B51 a été confirmée dans plusieurs groupes ethniques. Cette association se retrouve dans jusqu'à 80 % des cas. Certaines études ont mis en évidence l'association significative du gène HLA-B51 à une forme grave de la maladie de Behçet ; elles ont notamment démontré une corrélation entre l'atteinte oculaire, l'atteinte des gros vaisseaux et un début plus précoce de la maladie de Behçet. En revanche, aucune étude n'a mis en évidence de corrélation significative entre l'allèle HLA-B51 et l'atteinte neurologique. Ainsi, l'antigène HLA-B51 ne paraît pas influencer la survenue, ni le pronostic de l'atteinte neurologique au cours de la maladie de Behçet. Ce marqueur génétique ne constitue donc pas une aide formelle pour affirmer le diagnostic lors d'une présentation neurologique révélatrice isolée.

c/ L'examen ophtalmologique :

L'examen ophtalmologique doit être systématique dans la maladie de Behçet du fait de la gravité et de la fréquence de l'atteinte oculaire. Il met en évidence une inflammation vitréenne, des vascularites, des occlusions vasculaires, un œdème maculaire, une nécrose rétinienne hémorragique et un œdème papillaire. Les complications engendrées par les poussées inflammatoires postérieures sont : les atrophies rétiniennes, les scléroses vasculaires, les atrophies optiques, les glaucomes néovasculaires et les décollements de rétine. Dans le cadre d'une manifestation neurologique révélatrice, cet examen est d'une importance capitale : la découverte d'une séquelle oculaire, d'une uvéite ou d'une vascularite rétinienne, même asymptomatique chez un patient ne se plaignant que de troubles neurologiques, permet très souvent d'orienter le diagnostic vers une maladie de Behçet.

d/ L'étude du LCR :

L'étude du liquide céphalorachidien peut montrer des anomalies différentes dans les atteintes parenchymateuses et non parenchymateuses du Neuro-Behçet. Dans les atteintes parenchymateuses, on retrouve habituellement une pléïocytose et une élévation de la protéinorachie avec une glycorachie normale ; cependant, le LCR peut être totalement normal. C'est notamment le cas chez la majorité des patients ayant une thrombose veineuse cérébrale, où le LCR est normal à l'exception d'une pression élevée au début. Dans de larges séries portant sur le Neuro-Behçet, des bandes oligoclonales ont été retrouvées chez une minorité de patients.

La synthèse intrathécale de β2-microglobuline a également été rapportée chez les patients porteurs du Neuro-Behçet. Face à un tableau neurologique inaugural tel qu'une méningo-encéphalite ou une myélite aiguë, l'étude du LCR est indispensable principalement pour écarter formellement une cause infectieuse. L'absence d'anomalie pathognomonique du Behçet dans le LCR constitue d'ailleurs l'une des difficultés majeures de ce diagnostic précoce.

e/ L'EEG :

Matsumoto a rapporté dans une série de 10 patients atteints du Neuro-Behçet que les changements de l'EEG peuvent être corrélés avec les symptômes cliniques. **Mand et *al.*** ont décrit le cas d'un patient porteur du Neuro-Behçet dont l'EEG initial a montré des PLED **(Periodic Lateralizing Epileptiform Discharges)**

Cependant, il n'existe pas d'anomalie électro-encéphalographique spécifique du Neuro-Behçet. Lorsqu'une crise convulsive ou un état confusionnel inaugurent la maladie, l'EEG participe au bilan de débrouillage pour éliminer d'autres causes (comme une encéphalite herpétique) mais ne permet en aucun cas de poser le diagnostic positif.

f/ La tomodensitométrie (TDM) :

L'apport de la tomodensitométrie au diagnostic du Neuro-Behçet est important, mais elle est peu spécifique. La TDM permet de visualiser 61 % des lésions en cas d'atteinte myélo-encéphalique, 85 % des lésions en cas d'atteinte méningo-encéphalo-myélitique et seulement 27 % des lésions en cas d'atteinte méningée isolée. Les lésions les plus fréquemment rencontrées sont faites d'hypodensités spontanées et d'atrophie parenchymateuse. Les images d'œdème cérébral, de calcifications et d'hémorragie sous-arachnoïdienne restent rares. Les lésions cérébrales sont le plus souvent uniques dans 80 % des cas et multiples dans 20 % des cas. Dans le contexte d'urgence (déficit brutal, hypertension intracrânienne) propre aux formes révélatrices, la TDM est souvent la première imagerie réalisée ; sa normalité ne doit cependant pas faire écarter le diagnostic de Neuro-Behçet et impose le recours à l'IRM.

- **Les images hypo-denses :**

Les images hypodenses peuvent siéger soit au niveau du territoire artériel réalisant des images d'ischémie, soit au niveau d'un territoire veineux où elles vont correspondre à des ramollissements veineux par thrombose veineuse cérébrale.

Les ramollissements veineux non hémorragiques réalisent l'aspect d'une hypodensité qui est le plus souvent sous-corticale avec un effet de masse sur le système ventriculaire témoignant de l'œdème cérébral périfocal. Après injection de produit de contraste, on peut observer au sein de cette hypodensité une prise de contraste partielle nodulaire ou gyriforme.

Les ramollissements, veineux hémorragiques réalisent l'aspect d'une hyperdensité spontanée d'aspect irrégulier, groupée au sein de l'hypodensité. Cet aspect irrégulier le différencie du simple hématome.

Les lésions ischémiques peuvent être superficielles au niveau des hémisphères cérébraux ou profonds. Elles peuvent intéresser la substance blanche sous-corticale, la substance grise telle que le thalamus et les noyaux gris centraux. Ces lésions sont le plus souvent associées chez les malades, touchant plusieurs territoires en même temps ; elles sont observées dans 18 % des cas.

- **L'œdème cérébral** :

  Le scanner cérébral peut montrer aussi un œdème cérébral sous forme d'un aspect collabé des ventricules et des espaces sous-arachnoïdiens de la convexité. Les lésions hypodenses peuvent s'associer à un œdème périfocal et apparaître sous forme de larges plages hypodenses. Lorsqu'il est important, cet œdème peut exercer un effet de masse sur le système ventriculaire et la ligne médiane et poser un problème de diagnostic différentiel. Face à un tableau clinique inaugural d'hypertension intracrânienne, cet œdème d'allure pseudotumorale constitue un piège diagnostique majeur retardant la reconnaissance de la maladie.

- **La thrombose veineuse cérébrale :**

  Le scanner peut montrer directement la thrombose cérébrale du sinus longitudinal supérieur ; l'image pathognomonique est celle du « signe du delta vide » correspondant à la prise de contraste des parois du sinus s'opposant à l'absence d'opacification de sa lumière thrombosée.

  La thrombose veineuse cérébrale peut également être révélée par des signes indirects (œdème cérébral et ramollissement veineux) témoignant de son retentissement cérébral.

- **Autres aspects :**

- Le scanner peut montrer une atrophie parenchymateuse dans 47 % des cas et une atrophie des hémisphères cérébraux dans 27 % des cas. Cette atrophie peut être localisée ou diffuse ; elle peut s'associer à des lésions d'ischémie ou rester isolée pendant toute l'évolution de la maladie.
- Une hémorragie sous-arachnoïdienne peut rarement marquer le début de la maladie sous forme d'une hyperdensité spontanée des citernes et/ou des espaces sous-arachnoïdiens sur les coupes de TDM sans injection.
- Un phénomène d'hypovascularisation pourrait, par destruction lente et progressive des petits vaisseaux, aboutir à une atrophie parenchymateuse sans causer de véritables foyers ischémiques. Ceci n'explique qu'en partie le contraste constaté devant une symptomatologie riche et un examen TDM jugé normal ou ne montrant que des lésions limitées contrastant avec une clinique parlante. Dans le cadre d'un premier épisode neurologique, cette discordance entre une clinique bruyante et un scanner normal est très évocatrice et doit rapidement faire prescrire une IRM.

g / L'imagerie par résonance magnétique (IRM) :

L'imagerie par résonance magnétique est considérée à l'heure actuelle, comme la meilleure méthode d'exploration des thromboses veineuses cérébrales et des lésions parenchymateuses du Neuro-Behçet. Elle détecte les anomalies de signal au niveau des différentes structures du système nerveux central. C'est l'examen de choix, souvent incontournable devant un tableau neurologique inaugural, car sa grande sensibilité permet d'orienter le diagnostic là où la TDM s'est révélée normale ou aspécifique.

- **L'atteinte parenchymateuse :**

L'IRM est très performante pour mettre en évidence les lésions parenchymateuses du Neuro-Behçet, parfois non visualisées sur l'examen tomodensitométrique. La topographie des lésions peut intéresser le tronc cérébral, les noyaux gris centraux, la substance blanche profonde capsulaire, la substance blanche sous-corticale et le cervelet.

L'atteinte du tronc cérébral a été notée dans la quasi-totalité des séries sous forme d'anomalies de signal associées, dans la moitié des cas, à une atrophie du tronc. Elles peuvent siéger au niveau de la région mésencéphalique, de la protubérance et du bulbe. Cette atteinte du tronc cérébral est en général étendue et cliniquement symptomatique. Son apparition brutale, marquant le début de la maladie, est d'ailleurs une présentation très classique des formes révélatrices. Certains auteurs ont même rapporté des formes d'aspect pseudotumoral avec effet de masse, constituant un autre piège diagnostique redoutable en phase inaugurale pouvant mimer une néoplasie. L'atrophie du tronc cérébral est un signe hautement spécifique du Neuro-Behçet, bien que peu sensible.

L'atteinte des noyaux gris centraux représente la deuxième localisation la plus fréquente dans la littérature. Les anomalies de signal siègent sans prédilection au niveau des thalamus, des noyaux caudés et des noyaux lenticulaires.

Les anomalies de signal de la substance blanche siègent aussi bien au niveau de la substance blanche profonde (capsule interne, capsule externe, corps calleux, centre ovale) qu'au niveau de la substance blanche sous-corticale. Ces anomalies de signal sont de petite taille et n'ont pas de localisation préférentielle péri-ventriculaire, contrairement à ce que l'on observe dans la sclérose en plaques. Le cervelet représente la quatrième topographie lésionnelle sous forme d'atrophie cérébelleuse, qui peut parfois être associée à une atrophie du tronc cérébral. Les anomalies de signal sont rares au niveau du cervelet.

Une atteinte de la moelle cervicale sous forme d'atrophie médullaire ou d'une anomalie de signal à type d'hyperintensité en séquence spin-écho T2 peut être observée au cours du Neuro-Behçet .

Très rarement, l'IRM peut montrer une atrophie cérébrale discrète qui peut être corticale, sous-corticale ou cortico-sous- corticale.

- **La thrombose veineuse cérébrale :**

Le scanner cérébral, réalisé sans ou avec injection de produit de contraste, reste un examen de « débrouillage », permettant essentiellement d'éliminer une cause tumorale, et d'orienter le diagnostic vers une pathologie vasculaire. Le signe du delta vide peut permettre de poser le diagnostic, mais sa sensibilité est faible et sa spécificité n'est pas absolue. Face à des céphalées inhabituelles, ces limites de la TDM justifient le recours rapide à l'IRM.

L'IRM peut faire le diagnostic de thromboses veineuses cérébrales des sinus dure-mériens, et ceci au stade aigu et subaigu. Le signal des sinus thrombosés peut être divisé en trois stades évolutifs. La thrombose précoce se caractérise par un isosignal en séquence pondérée T1 et un hyposignal en séquence pondérée T2. Au stade intermédiaire, il existe un hypersignal en séquence pondérée T1 et T2. Au stade tardif,

on observe au sein du sinus occlus un signal modérément hypointense en séquence pondérée T1 et hyerintense en séquence pondérée T2.

Il est possible à l'heure actuelle de réaliser de véritables séquences d'angiographies par résonance magnétique [Angio-IRM] qui permettent d'obtenir des images de type angiographique sans injection de produit de contraste.

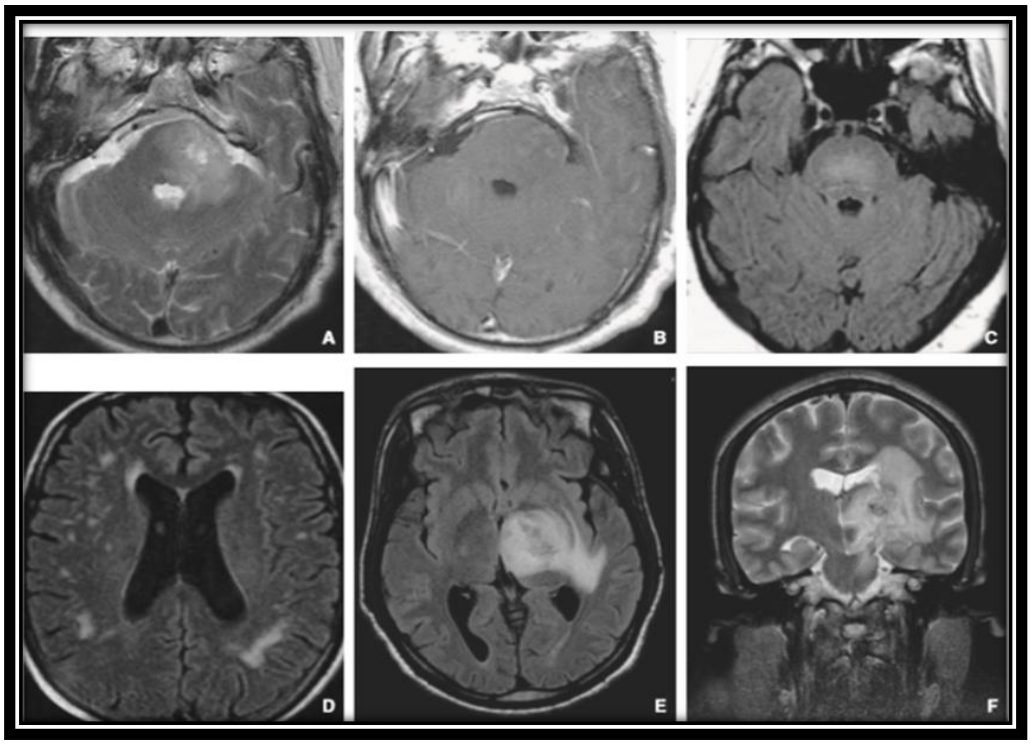

Figure 8 : Aspects à l'imagerie par résonance magnétique (IRM) des lésions de Neuro-Behçet parenchymateux chez un même patient.

L'apport de l'IRM au diagnostic différentiel est important. L'atteinte à la fois de la substance blanche et de la substance grise, ainsi que la localisation élective au tronc cérébral et à la moelle épinière sont des caractères distinctifs par rapport à la sclérose en plaques. Cette distinction est cruciale lors d'une première poussée neurologique pour ne pas étiqueter à tort le patient comme porteur d'une maladie démyélinisante classique. La pathologie du sinus dural est également hautement spécifique, mais les lésions parenchymateuses dans les différents sites (frontaux, pariétaux, temporaux, sous-corticaux et périventriculaires) ont une spécificité faible.

h/L'angiographie cérébrale :

L'angiographie par résonance magnétique (ARM), permet d'obtenir une image du système vasculaire soit par la technique du temps de vol, soit par la technique en contraste de phase.

Elle reste l'examen de référence pour poser le diagnostic de la thrombose veineuse profonde. Elle visualise bien les sinus duraux et les veines profondes ; en revanche, sa sensibilité ne lui permet pas actuellement de visualiser les petits vaisseaux intracérébraux. Dans ce cas, l'angiographie cérébrale digitalisée reste l'examen de référence permettant, grâce à des clichés de soustraction, un examen minutieux des temps veineux.

L’aspect le plus évocateur est le rétrécissement segmentaire localisé des artères cérébrales, des sténoses et des occlusions vasculaires.

L’angiographie cérébrale est très performante dans la mise en évidence des atteintes vasculaires cérébrales au cours de la maladie de Behçet. Elle permet d’objectiver une thrombose des sinus veineux duraux, plus rarement une thrombose des veines cérébrales et exceptionnellement des occlusions, voire même des anévrismes artériels. L’angiographie peut être normale si elle est réalisée tardivement ou après une corticothérapie ou une héparinothérapie. Il est donc primordial d’y recourir rapidement lors d’un premier épisode neurologique, avant que les traitements d’urgence n’effacent ces signes révélateurs. Le siège des anomalies angiographiques ne permet pas d’orienter vers une étiologie particulière.

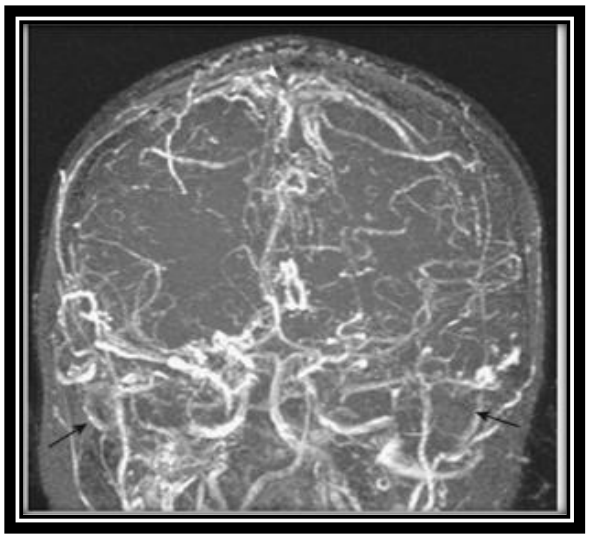

Figure 9 : Angio-IRM (Time of Fight) objectivant une thrombose veineuse cérébrale au cours de la maladie de Behçet.

i/ La SPECT (Single-Photon Emission Computed Tomography)

La SPECT, ou scintigraphie de perfusion cérébrale au technétium 99m (99m Tc), désigne la tomoscintigraphie, c'est- à-dire la technique d’imagerie fonctionnelle en trois dimensions (3D) basée sur l’utilisation de radiotraceurs émetteurs de rayons gamma. Cette méthode évalue le flux sanguin cérébral et permet une approche dynamique de la circulation veineuse cérébrale.

Cette imagerie fonctionnelle (ou SPECT) détecte au cours de la maladie de Behçet, la quasi-totalité des anomalies, permettant de mettre en évidence un plus grand nombre de lésions focalisées que l’IRM. Les lésions SPECT sont constituées de foyers d’hypoperfusion dans la substance grise, surtout dans le cortex cérébral, mais aussi dans les noyaux gris centraux et le cortex cérébelleux. Dans le contexte d’une manifestation neurologique inaugurale, lorsque la clinique est bruyante mais que l’IRM structurelle s’avère normale ou ambiguë, la SPECT prend tout son sens, elle permet de démasquer une souffrance cérébrale fonctionnelle précoce, orientant vers le diagnostic avant même l’apparition de lésions tissulaires irréversibles.

2. Diagnostic positif :

Le diagnostic de la maladie de Behçet s'appuie sur un faisceau d'arguments cliniques. Il n'existe pas de critères biologiques, histologiques ou radiologiques spécifiques. Le diagnostic peut être particulièrement difficile lorsque la triade classique (uvéite, aphtose buccale et génitale) est incomplète, ce qui est le cas d'une présentation neurologique inaugurale.

Un interrogatoire et un examen clinique précis sont indispensables afin de rechercher des éléments rétrospectifs en faveur du diagnostic, ou la présence d'autres atteintes. La classification la plus utilisée est celle de l'International Criteria for Behçet's Disease (ICBD) révisée en 2014.

Un score supérieur ou égal à 4 signe la maladie.

Symptômes	Points
Aphtes buccaux	2
Aphtes génitaux	2
Atteinte oculaire	2
Atteinte cutanée	1
Atteinte vasculaire	1
Atteinte neurologique	1
Pathergy test positif	1

Cependant, il faut savoir évoquer le diagnostic de maladie de Behçet devant des présentations clinico-radiologiques évocatrices (cardiovasculaires, neurologiques, oculaires...) même en l'absence de l'ensemble de ces critères afin d'éviter des retards de prise en charge. C'est là tout l'enjeu des manifestations révélatrices de notre étude : le clinicien doit savoir s'affranchir d'un score diagnostique initialement incomplet pour ne pas retarder le traitement d'une atteinte neurologique sévère.

Il faut notamment évoquer la maladie de Behçet devant une uvéite (atteinte postérieure avec vascularite occlusive et/ou atteinte antérieure avec hypopyon), une uvéo-méningite et/ou une méningoencéphalite, une thrombose de localisation inhabituelle (syndrome de Budd-Chiari, en particulier lorsqu'il y a une atteinte de la veine cave), en particulier en cas de forme sévère et/ou récidivante chez un patient jeune, à fortiori s'il est originaire d'une zone de forte endémie, ou en cas d'anévrisme pulmonaire, de faux anévrisme et/ou de maladie thromboembolique récidivante, et ce même en l'absence de l'ensemble des critères de classification internationaux. Reconnaître ces manifestations comme de potentiels modes de révélation de la maladie est le défi majeur du clinicien.

3. Diagnostic différentiel :

Le caractère uniquement clinique du diagnostic implique l'élimination de l'ensemble diagnostics différentiels en fonction de la présentation clinique initiale.

Notamment, une aphtose buccale peut se rencontrer de façon banale dans la population générale ; en revanche, l'aphtose bipolaire est nettement plus évocatrice de la maladie de Behçet. Les aphtes doivent être objectivés par un médecin afin d'éliminer les autres causes

d'ulcérations muqueuses (herpès, pemphigus, traumatiques, neutropénie sévère…). D'autres causes d'ulcérations muqueuses ou d'aphtes peuvent se rencontrer dans la maladie de Crohn, des dermatoses neutrophiliques, d'autres maladies auto-inflammatoires, des carences vitaminiques et la prise de certains médicaments (nicorandil, AINS, sirolimus...). Devant une aphtose bipolaire, il faut évoquer une MICI, un déficit en mévalonate kinase, une haplo-insuffisance A20 ou un MAGIC syndrome.

L'uvéite peut faire discuter de nombreuses étiologies pour lesquelles l'expertise ophtalmologique est indispensable.

L'atteinte veineuse doit faire rechercher d'autres situations de thrombophilie, génétique ou acquise. Celles-ci peuvent parfois être associées en fonction de leur fréquence propre dans la population générale.

L'atteinte artérielle doit faire écarter les artérites infectieuses et la maladie de Takayasu. La polychondrite pose quant à elle des problèmes particuliers du fait de formes empruntant la sémiologie des deux affections (MAGIC syndrome pour « Mouth And Genital ulcers with Inflamed Cartilage » syndrome).

Enfin, dans le cadre spécifique des formes neurologiques révélatrices qui font l'objet de notre étude, ce diagnostic différentiel est vaste et complexe. Un tableau de Neuro-Behçet inaugural impose d'éliminer en priorité une sclérose en plaques (SEP), une encéphalomyélite aiguë disséminée (ADEM), une méningo-encéphalite infectieuse (notamment herpétique, tuberculeuse ou listérienne), ou d'autres affections neuro-inflammatoires (neuromyélite optique, neurosarcoïdose).

V. Pronostic :

L'analyse du devenir des patients atteints de la maladie de Behçet, au travers des grandes séries rétrospectives, a permis de dégager plusieurs éléments déterminants. Il paraît ainsi que les principaux facteurs associés à un mauvais pronostic sont les suivants :

- L'existence d'une méningite aseptique,
- L'atteinte parenchymateuse, tout particulièrement lorsqu'il s'agit d'une forme étendue touchant le tronc cérébral,
- L'existence d'au moins deux poussées évolutives,
- Un état neurrologique altéré dès le moment du diagnostic (ceci souligne à quel point une forme neurologique inaugurale sévère grève le pronstic, rendant le retard diagnostique particulièrement préjudiciable),
- Les rechutes survenant malgré l'instauration du traitement,
- Le passage vers une forme progressive (primaire ou secondaire).

VI. Prise en charge thérapeutique :

À l'heure actuelle, il n'existe pas de traitement spécifique permettant de guérir définitivement la maladie de Behçet. Cependant, plusieurs médicaments sont utilisés dans le but d'inhiber les réactions inflammatoires, de traiter les principaux symptômes et de limiter à la fois les complications et l'altération des organes atteints. Le choix et l'utilisation de ces différentes molécules dépendent de la gravité ainsi que de la fréquence des symptômes.

1. LES OBJECTIFS DU TRAITEMENT :

a) À court terme :

• Permettre le confort quotidien ;

• Parfois assurer un sauvetage fonctionnel voire vital ;

• Dépister les atteintes potentiellement graves.

b) À moyen terme :

• S'opposer à l'évolution prévisible des atteintes graves notamment ophtalmologiques, neurologiques et vasculaires ;

• Prévenir les poussées ;

• Prévenir les manifestations thrombotiques ;

• Préserver la qualité de vie et l'insertion socio-professionnelle.

c) À long terme :

• Limiter les séquelles de la maladie ;

• Limiter les effets délétères différés du traitement.

2- Prise en charge thérapeutique :

2.1 Mesures générales : La corticothérapie augmente le risque infectieux et peut faire émerger des infections latentes qu'il convient de prévenir par la vaccination ou des traitements anti-infectieux prophylactiques. Une vaccination antigrippale saisonnière doit être proposée aux patients atteints de maladie de Behçet. La vaccination antipneumococcique est également recommandée.

Il est recommandé de mettre à jour les vaccinations le plus tôt possible au cours de la maladie, avant la mise en route du traitement immunosuppresseur si possible, en particulier pour les vaccins vivants atténués qui ne pourront plus être administrés ensuite. Les vaccins vivants atténués sont contre-indiqués chez les sujets recevant un traitement immunosuppresseur, une biothérapie et/ou une corticothérapie à dose immunosuppressive. La vaccination contre les infections à pneumocoque doit se faire avec le vaccin polyosidique conjugué 13-valent selon le schéma adapté à l'âge, suivi de l'administration du vaccin polysodique non conjugué 23-valent (si âge > 2 ans).

Un contact récent avec une personne atteinte de tuberculose, des antécédents de tuberculose non traitée et spontanément guérie, une intradermo-réaction à la tuberculine ≥ 10

mm en l'absence de vaccination par le BCG ou un test Quantiféron® positif doivent faire discuter une prophylaxie antituberculeuse parallèlement à l'instauration de la corticothérapie. En cas de prescription de rifampicine, les doses de corticothérapie doivent être majorées d'environ 30 % pour contrecarrer l'effet d'induction enzymatique de la rifampicine.

L'anguillulose d'hyperinfestation ou l'anguillulose maligne doit être prévenue par un traitement antiparasitaire éradicateur au moment de l'introduction de la corticothérapie chez tout patient ayant séjourné dans une zone d'endémie (régions tropicales, subtropicales, sud de l'Europe).

La prévention des effets métaboliques secondaires d'une corticothérapie prescrite au long cours (autres que l'ostéoporose) représente un autre volet majeur de la prescription de corticoïdes. Les diabètes cortico-induits sont fréquents dans une population âgée et doivent être dépistés dès l'initiation de la corticothérapie. L'intervention d'un diététicien doit être proposée systématiquement pour la mise en place d'un régime alimentaire adapté en termes d'apports glucidiques, mais aussi pour prévenir la prise de poids ou la rétention hydrosodée par des conseils sur les apports caloriques et sodés. Pour la prévention de la myopathie cortisonique, il est conseillé que les patients pratiquent une activité physique régulière (marche rapide 30 à 45 minutes par jour), voire de faire des séances de kinésithérapie de renforcement musculaire en cas d'amyotrophie avérée. Le recours à l'avis d'un psychiatre peut être utile pour les patients aux antécédents psychiatriques afin d'évaluer le risque de décompensation psychiatrique sous traitement corticoïde et/ou interféron α. L'importance de la prévention de l'ostéoporose cortisonique est souvent sous-estimée. Cette prévention a pour objectif de limiter le risque de fracture chez les patients sous corticothérapie au long cours (≥ 7,5 mg/jour d'équivalent prednisone pendant ≥ 3 mois). Des recommandations françaises ont été émises en 2014 ; elles envisagent le cas des femmes non ménopausées et des hommes de moins de 50 ans, principale population concernée par la maladie de Behçet mais pour laquelle la conduite à tenir en prévention de l'ostéoporose cortisonique est moins évidente que pour une population plus âgée :

• La réalisation d'une densitométrie osseuse (DMO) est recommandée pour les patients débutant une corticothérapie prolongée (≥ 7,5 mg/jour d'équivalent prednisone pendant ≥ 3 mois) ou chez ceux sous corticothérapie depuis plus de 3 mois sans DMO initiale.

• Le dépistage de fractures infracliniques par des radiographies du rachis doit être réalisé en cas de perte de taille ≥ 4 cm par rapport à la taille à 20 ans ou de perte de taille ≥ 2 cm au cours du suivi ou de douleurs rachidiennes ou chez l'enfant.

• L'utilisation du score FRAX® (détermination du risque fracturaire à 10 ans) n'est pas validée chez les femmes non ménopausées et les hommes de moins de 50 ans.

• La mesure des marqueurs de remodelage osseux n'a pas d'intérêt.

• Prescrire la dose minimale efficace de corticothérapie.

• Encourager des apports suffisants quotidiens en calcium, de préférence via l'alimentation ; la prescription systématique de calcium n'est en effet pas recommandée.

• Mesure du taux de 25-OH-vitamine D et maintien de celui-ci au-dessus de 30 ng/mL.

• Encourager l'activité physique.

• Encourager le sevrage tabagique.

• Eviter une consommation excessive d'alcool.

En cas de lésions artérielles, la tension artérielle doit faire l'objet d'un contrôle selon les recommandations en vigueur. Le tabagisme est un facteur de risque de complication vasculaire et l'arrêt du tabac s'impose chez tous les patients.

2.2. Atteinte cutanéo-muqueuse :

La colchicine est le traitement de première intention en l'absence de contre-indication afin de prévenir la récidive des lésions cutanéo-muqueuses en particulier les aphtes buccaux, génitaux ou les lésions d'érythème noueux, à une posologie habituellement comprise entre 1 et 2 mg/jour.

L'hygiène bucco-dentaire est essentielle.

Les dermocorticoïdes de classe I ou II peuvent être proposés pour le traitement de l'aphtose buccale et génitale bien qu'une corticothérapie orale de courte durée soit parfois nécessaire. En cas d'aphtose buccale invalidante et résistante, les bains de bouche avec des corticoïdes peuvent être utiles. La xylocaïne en gel peut s'avérer utile en cas d'ulcères génitaux très douloureux.

Dans des cas très particuliers (patients réfractaires avec une atteinte cutanéo-muqueuse très sévère), d'autres traitements tels que l'aprémilast (inhibiteur de la phosphodiestérase 4), les anti-TNFα, l'azathioprine, le thalidomide ou l'ustekinumab peuvent être envisagés.

2.3. Atteinte articulaire :

La colchicine est le traitement de première intention à une posologie habituellement comprise entre 1 et 2 mg/jour. Les infiltrations de corticoïdes sont un traitement d'appoint intéressant compte tenu de l'atteinte oligoarticulaire, touchant préférentiellement les grosses articulations.

Les AINS ou des cures courtes de prednisone orale peuvent également être proposés en traitement d'une poussée articulaire.

Dans les formes réfractaires et/ou récidivantes, un traitement de fond est nécessaire. Les anti-TNFα, l'azathioprine (2 mg/kg/j) ou le méthotrexate (0,3 mg/m²/semaine) peuvent être proposés.

2.4. Atteinte ophtalmologique :

La prise en charge et le suivi doivent être réalisés avec un ophtalmologiste habitué à la prise en charge des pathologies inflammatoires chroniques de l'œil. Les atteintes ophtalmologiques sont des atteintes graves de la maladie de Behçet qui mettent en jeu le pronostic fonctionnel et dont les récidives sont fréquentes. Une diminution (ou un arrêt) du traitement immunosuppresseur ou immunomodulateur ne doit être discutée sauf cas exceptionnel qu'après au moins 2 ans de rémission dans le cadre d'une maladie de Behçet sévère et un avis d'expert est conseillé.

En cas d'uvéite antérieure, la corticothérapie sera administrée par voie locale en collyre. Elle sera initiée par un corticoïde puissant, la dexaméthasone, selon un rythme d'administration proportionnel à la sévérité de l'inflammation du segment antérieur. La surveillance clinique de la corticothérapie locale doit être rapprochée (à 48 h initialement, puis selon la gravité toutes les une à deux semaines au départ) en appréciant le Tyndall de la chambre antérieure et en mesurant la pression intraoculaire de façon systématique en raison de la fréquence des hypertonies cortisoniques. Les collyres mydriatiques et cycloplégiques (tropicamide, néosynéphrine, atropine) sont souvent prescrits en association avec les corticoïdes topiques, pour faire céder les synéchies postérieures, ou prévenir leur formation.

En cas d'hypertonie oculaire, un ou plusieurs collyres hypotonisants seront prescrits, en évitant si possible les analogues de prostaglandines du fait de leur action pro-inflammatoire. Les uvéites à hypopyon requièrent généralement une corticothérapie par voie générale. Certains auteurs recommandent l'utilisation d'un immunosuppresseur (azathioprine) dans les uvéites antérieures de la maladie de Behçet, si le sujet est un homme jeune et si l'uvéite récidive.

Toute uvéite postérieure de la maladie de Behçet doit bénéficier d'un traitement systémique par corticoïdes et immunosuppresseurs. Une atteinte du segment postérieur requiert l'utilisation de corticoïdes par voie systémique et des immunosuppresseurs, comme l'azathioprine en cas d'atteinte non sévère.

Toute uvéite postérieure sévère (baisse de l'acuité visuelle, vascularite occlusive et/ou œdème maculaire) justifie un traitement systémique par corticoïdes et anticorps anti-TNFα. L'interféron-alpha (IFN-α) peut être proposé en alternative thérapeutique.

La corticothérapie générale par voie orale est prescrite selon la sévérité à la dose de 0,5 à 1 mg/kg/jour et peut être précédée par des bolus de méthylprednisolone à la dose de 500 mg/j pendant 3 jours.

L'azathioprine utilisée à la dose de 2 mg/kg/jour ou la ciclosporine (3 mg/kg/j) sont de bons traitements d'épargne cortisonique et semblent intéressants pour prévenir les rechutes et améliorer les baisses d'acuité visuelle dans les atteintes oculaires postérieures peu sévères de la maladie de Behçet.

Ce traitement ne paraît pas suffisant pour les uvéites sévères avec baisse de l'acuité visuelle, œdème maculaire et/ou vascularite rétinienne qui constituent une urgence thérapeutique. En cas de poussée aiguë d'uvéite postérieure avec œdème maculaire et/ou vascularite rétinienne, des perfusions intraveineuses d'infliximab à la dose de 5 mg/kg ou des injections sous cutanées d'adalimumab (80 mg dose initiale puis 40 mg/15 jours) permettent d'obtenir une amélioration rapide dans la majorité des cas. L'IFN-α (Roferon : 3 millions d'unités 3 fois par semaine sous-cutané) peut être proposé en alternative thérapeutique. D'autres traitements pourraient être intéressants au cours des atteintes oculaires dont les inhibiteurs de l'IL-6.

2.5. Atteinte neurologique :

- **Formes parenchymateuses :**

Le traitement des formes parenchymateuses repose sur les glucocorticoïdes, à fortes doses en traitement d'attaque (bolus intraveineux de méthylprednisolone, 500 mg/j pendant 3 jours) suivis d'une corticothérapie à 1 mg/kg/j (sans dépasser 80 mg/j) d'équivalent prednisone durant 3 semaines avec une décroissance progressive (15 à 20 mg/j à 3 mois et ≤ 0,1mg/kg/j à 6 mois). Les atteintes neurologiques sont des atteintes graves de la maladie de Behçet qui mettent en jeu le pronostic vital et fonctionnel et dont les récidives sont fréquentes.
Une diminution (ou un arrêt) du traitement immunosuppresseur ou immunomodulateur ne doit être discutée sauf cas exceptionnel qu'après au moins 2 ans de rémission dans le cadre d'une maladie de Behçet sévère et un avis d'expert est conseillé.

Dans les atteintes parenchymateuses sévères (score de Rankin ≥ 2), un immunosuppresseur doit être adjoint dès l'instauration du traitement, de type cyclophosphamide intraveineux (0,7 g/m² sans dépasser 1,2 g) en bolus toutes les 4 semaines avec relais par azathioprine oral (2 mg/kg/j) après 6 cures. Les anticorps anti-TNFα comme l'infliximab (5 mg/kg S0, S2, S6 puis tous les 6 semaines) peuvent être proposés en alternative au cyclophosphamide.

Pour les atteintes parenchymateuses moins sévères (score de Rankin < 2), l'azathioprine oral (2 mg/kg/j) est recommandé. Le méthotrexate (0,3 mg/kg/semaine) ou le mycophénolate mofétil (2 g/j) peuvent également être utilisés.

Le traitement des méningites isolées repose sur les glucocorticoïdes à fortes doses. L'adjonction d'emblée d'un immunosuppresseur (comme l'azathioprine) n'est pas recommandée lors d'un premier épisode mais peut être discutée en cas de rechute sous corticoïdes.

- **Formes extra-parenchymateuses (thrombophlébite cérébrale) :**

Le traitement des thrombophlébites cérébrales de la maladie de Behçet repose également sur la prescription de glucocorticoïdes, à fortes doses en traitement d'attaque, par bolus intraveineux de méthylprednisolone (500 mg/j pendant 3 jours) suivis d'une corticothérapie à 1 mg/kg/j (sans dépasser 60 mg/j) d'équivalent prednisone durant 3 semaines avec une décroissance progressive (15 à 20 mg/j à 3 mois et ≤ 0,1 mg/kg/j à 6 mois). L'adjonction d'emblée d'un immunosuppresseur (comme l'azathioprine) n'est pas recommandée lors d'un premier épisode mais peut être discutée en cas de rechute sous corticoïdes. La prescription d'anticoagulants à dose curative est recommandée. La durée de l'anticoagulation est débattue mais est en général de 12 à 18 mois. Le risque hémorragique doit toujours être évalué, notamment vérifier l'absence d'atteintes anévrismales artérielles.

2.6. Atteinte vasculaire :

Il est actuellement clairement établi que le traitement immunosuppresseur est la pierre angulaire de la stratégie thérapeutique dans ces formes sévères de la maladie de Behçet ; ceci repose sur le fait que l'inflammation de la paroi vasculaire joue très probablement un rôle prépondérant dans la survenue des lésions thrombotiques vasculaires. L'anticoagulation curative est recommandée dans les thromboses veineuses après évaluation du risque hémorragique et vérification d'éventuelles lésions anévrismales artérielles. La durée du traitement anticoagulant sera de 3 à 6 mois sauf dans les formes graves comme les thromboses des veines sus-hépatiques et/ou de la veine cave qui nécessitent une anticoagulation prolongée. Les atteintes vasculaires sont des atteintes graves de la maladie de Behçet qui mettent en jeu le pronostic vital et dont les récidives sont fréquentes. Une diminution (ou un arrêt) du traitement immunosuppresseur ou immunomodulateur ne doit être discutée sauf cas exceptionnel qu'après au moins 2 ans de rémission dans le cadre d'une maladie de Behçet sévère et un avis d'expert est conseillé.

Pour les thromboses veineuses aigues profondes sans critères de gravité (membres inférieurs), on recommande un traitement par glucocorticoïdes (prednisone 0,5 mg/j en dose d'attaque) et une anticoagulation efficace pour une durée de 3 à 6 mois.

Le traitement des atteintes cardio-vasculaires sévères (thrombose des veines sus-hépatiques, thrombose de la veine cave, anévrismes artériels, myocardite…) repose sur les glucocorticoïdes, à fortes doses en traitement d'attaque (bolus intraveineux de méthylprednisolone, 500 mg/j pendant 3 jours) suivis d'une corticothérapie à 1 mg/kg/j (sans dépasser 80 mg/j) d'équivalent prednisone durant 3 semaines avec une décroissance progressive (15 à 20 mg/j à 3 mois et ≤ 0,1mg/kg/j à 6 mois). Un immunosuppresseur doit être adjoint dès l'instauration du traitement, de type cyclophosphamide intraveineux (0,7 g/m² sans dépasser 1,2 g) en bolus toutes les 4 semaines ou par anticorps anti-TNFα comme l'infliximab (5 mg/kg S0, S2, S6 puis tous les 6 semaines). L'azathioprine oral (2 mg/kg/j) ou les anticorps anti-TNFα (adalimumab ou infliximab) sont recommandés dans la prise en

charge des atteintes vasculaires récidivantes. La prise en charge chirurgicale ou endovasculaire ne doit pour autant pas être retardée si le patient est symptomatique. Il est indispensable d'instaurer une corticothérapie et un traitement immunosuppresseur avant la prise en charge chirurgicale afin de diminuer le risque de complications postopératoires. Les complications postopératoires sont en effet significativement moins fréquentes chez les patients recevant des immunosuppresseurs. Une prise en charge multidisciplinaire dans un centre expert est indispensable pour décider du moment optimal de l'intervention. Un suivi à long terme est indispensable pour dépister les complications et les récidives. En cas d'anévrismes pulmonaires et de survenue d'hémoptysie menaçante, il est important de déterminer le lieu et le mécanisme pour proposer une radiologie interventionnelle pertinente ciblée soit sur l'anévrisme pulmonaire (vaso-occlusion pulmonaire) soit sur l'hypervascularisation bronchique périanévrismale (artériographie bronchique avec embolisation). La chirurgie en phase active d'hémoptysie est de très mauvais pronostic. Cette prise en charge ne peut se faire qu'en concertation multidisciplinaire et dans un centre expert.

2.7. Atteinte digestive :

Les atteintes digestives de la maladie de Behçet doivent être confirmées par endoscopie et/ou imagerie. Les ulcérations digestives liées aux AINS ou d'origine infectieuse doivent être éliminées. Le traitement des atteintes digestives associe glucocorticoïdes (0,5 mg/kg/j en traitement d'attaque) et 5-ASA ou azathioprine (2 mg/kg/j). Dans les formes sévères et/ou réfractaires, un traitement par anti-TNFα est recommandé. En cas de forme avec atteinte digestive et diarrhée et en raison des effets secondaires fréquents de la colchicine sur le transit (diarrhée 1 à 10 %), la mise en place de la colchicine doit se discuter avec un gastro-entérologue. Ce traitement pourrait par exemple être différé après contrôle de l'inflammation intestinale par les anticorps anti-TNFα.

PARTIE PRATIQUE

Matériel et méthodes

1. Type d'étude

Il s'agit d'une **étude rétrospective et descriptive**, portant sur une **série de cas**, incluant 8 patients suivis pour une maladie de Behçet et dont les manifestations neurologiques ont été révélatrices de la maladie.

- **Caractère rétrospectif :** le recueil des données s'est appuyé sur l'exploitation des dossiers médicaux de patients déjà pris en charge et diagnostiqués antérieurement au sein du service, et non sur un suivi prospectif.
- **Caractère descriptif :** l'objectif principal de l'étude est de décrire les particularités épidémiologiques, cliniques et paracliniques des atteintes neurologiques révélatrices de la maladie de Behçet, sans comparaison à un groupe témoin ni recherche de facteurs de causalité statistiquement testés.
- **Série de cas :** le faible effectif (8 patients) est cohérent avec la rareté de la présentation neurologique révélatrice de cette pathologie. Il ne permet pas une généralisation statistique des résultats à l'ensemble de la population atteinte de neuro-Behçet, mais offre un éclairage clinique détaillé sur cette entité peu fréquente.

Ce choix méthodologique se justifie par la rareté de l'atteinte neurologique révélatrice au cours de la maladie de Behçet, rendant difficile la constitution d'une cohorte prospective de grande taille dans un délai raisonnable.

2. Limites géographiques et temporelles de la recherche

Sur le plan géographique, notre étude a été réalisée au sein du **service de neurologie du Centre hospitalo-universitaire (CHU) d'Annaba**. Ce service prend en charge des patients présentant des pathologies neurologiques diverses, notamment des atteintes neurologiques centrales et périphériques d'origine dysimmunitaire, parmi lesquelles figurent les manifestations neurologiques de la maladie de Behçet.

Le choix de ce cadre se justifie par l'accès du service à un nombre suffisant de dossiers de patients suivis pour une maladie de Behçet avec atteinte neurologique, ainsi que par la disponibilité des moyens diagnostiques (imagerie, ponction lombaire, bilan immunologique) nécessaires à la confirmation du diagnostic.

Sur le plan temporel, notre étude s'est déroulée sur une période de **cinq (5) mois**, allant de **février 2026 à juillet 2026**. Durant cette période, l'ensemble des dossiers des patients hospitalisés ou suivis en consultation au sein du service pour une maladie de Behçet avec atteinte neurologique révélatrice ont été recensés et exploités.

3. Population cible

Notre population d'étude est constituée de **8 patients** pris en charge au sein du service de neurologie du CHU d'Annaba, chez qui les manifestations neurologiques ont constitué le **mode de révélation** de la maladie de Behçet, c'est-à-dire les premiers signes ayant conduit au diagnostic de cette pathologie.

a. Critères d'inclusion

- Patients répondant aux critères diagnostiques internationaux de la maladie de Behçet (critères de l'International Team for the Revision of the International Criteria for Behçet's Disease).
- Patients chez qui l'atteinte neurologique a été le symptôme révélateur, inaugural, de la maladie.
- Dossiers médicaux exploitables et suffisamment renseignés.

b. Critères d'exclusion

- Patients chez qui l'atteinte neurologique est survenue secondairement, après un diagnostic déjà établi de maladie de Behçet.
- Dossiers incomplets ou inexploitables.
- Existence d'une autre étiologie pouvant expliquer l'atteinte neurologique.

4. Méthode d'échantillonnage

Le mode d'échantillonnage était **non probabiliste, de type exhaustif** (recrutement consécutif) : l'ensemble des dossiers des patients répondant aux critères d'inclusion, pris en charge au sein du service pendant la période d'étude, ont été recensés et inclus dans la série, sans tirage au sort ni sélection complémentaire.

5. Variables de l'étude

Le recueil des données a été réalisé à l'aide d'un **questionnaire** préétabli et standardisé, rempli pour chacun des 8 patients de notre série à partir des dossiers médicaux.

Ce questionnaire a permis de colliger de manière homogène les variables suivantes :

- **Données épidémiologiques :** âge, sexe, origine, antécédents personnels et familiaux.
- **Données cliniques :** circonstances de découverte, signes neurologiques révélateurs, délai diagnostique, signes cutanéo-muqueux et systémiques associés.
- **Données paracliniques :** résultats de l'imagerie cérébro-médullaire (IRM), de la ponction lombaire, du bilan biologique et immunologique.

6. Analyse statistique

Les données recueillies ont fait l'objet d'une **analyse purement descriptive**, compte tenu du faible effectif de notre série. Les variables qualitatives ont été exprimées en effectifs et en pourcentages, et les variables quantitatives en moyennes, avec leurs valeurs extrêmes (minimum et maximum) lorsque cela était pertinent.

RÉSULTATS

Manifestations neurologiques au cours de la maladie de Behçet

Étude descriptive d'une série de 8 cas

I. Caractéristiques générales de la population étudiée

1. Données sociodémographiques

La série étudiée comporte 8 patients suivis pour une maladie de Behçet avec atteinte neurologique.

Le **tableau I** résume les principales caractéristiques sociodémographiques de la population.

Tableau I. Caractéristiques sociodémographiques des patients (n = 8)

Variable	Résultat
Âge (années) — moyenne ± écart-type	34,6 ± 15,1 ans
Âge — médiane (min – max)	30,5 ans (19 – 64 ans)
Sexe masculin	6 (75 %)
Sexe féminin	2 (25 %)
Sex-ratio H/F	3
Origine géographique (wilaya)	Skikda : 3 (37,5 %) ; Guelma : 2 (25 %) ; Tébessa : 1 (12,5 %) ; Annaba : 1 (12,5 %) ; non renseignée : 1 (12,5 %)

Sur le plan socioprofessionnel, la répartition des patients était hétérogène. L'échantillon comprenait trois patients inactifs (37.5 %), dont deux personnes sans profession et un retraité. Deux patients (25 %) étaient en cours de scolarité, tandis qu'un patient (12.5 %) exerçait une profession active (électricien). Enfin, le statut professionnel n'était pas précisé dans le dossier médical pour les deux derniers patients (25 %).

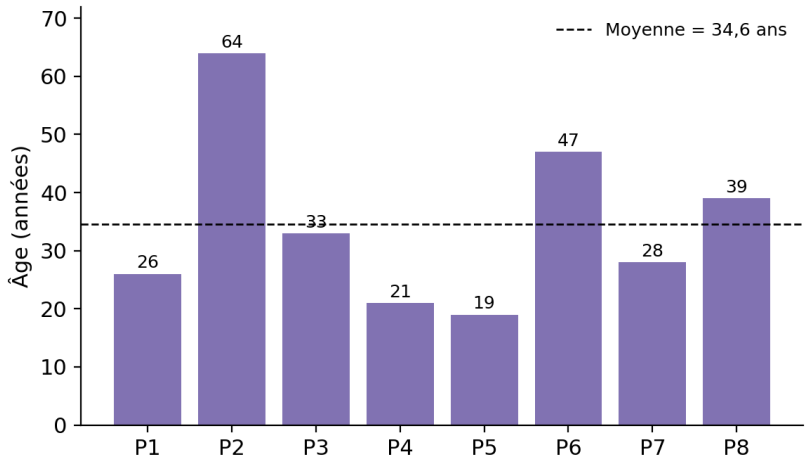

Figure 1. Âge des patients au moment de l'étude (n = 8)

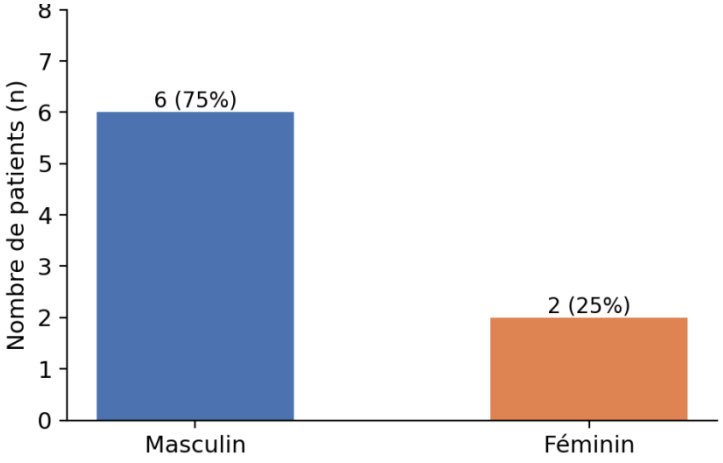

Figure 2. Répartition des patients selon le sexe (n = 8)

La population étudiée est majoritairement masculine (6 patients sur 8, soit 75 %), avec un sex-ratio H/F de 3. L'âge moyen est de 34,6 ans, avec des extrêmes allant de 19 à 64 ans, traduisant une atteinte pouvant survenir aussi bien chez l'adulte jeune que chez le sujet plus âgé au sein de cette série.

2. Antécédents

Tableau II. Antécédents personnels et familiaux (n = 8)

Patient	Antécédents personnels	Antécédents familiaux
P1	Aphtose bipolaire à répétition	RAS
P2	RAS	Maladie de Behçet
P3	RAS	Psychose (contexte familial)
P4	RAS	RAS
P5	Thrombose veineuse partielle de la veine saphène interne gauche (2019)	RAS
P6	TVC du sinus sigmoïde gauche (2025)	Hypertension artérielle (mère)
P7	TVC du sinus longitudinal supérieur 6 mois avant l'admission ; aphtose bucco-génitale récidivante	RAS
P8	RAS	RAS

Un seul patient (P2, 12,5 %) rapportait un antécédent familial de maladie de Behçet. Par ailleurs, la moitié de notre série (quatre patients : P1, P5, P6, P7, soit 50 %) présentaient des antécédents personnels évocateurs (aphtose récidivante ou thrombose veineuse) antérieurs à l'épisode neurologique actuel.

II. Caractéristiques des manifestations neurologiques

1. Âge de début et délai diagnostique

Tableau III. Âge de début des premiers symptômes et délai jusqu'au diagnostic (n = 8)

Patient	Âge de début des premiers symptômes (ans)	Délai avant diagnostic
P1	26	Non renseigné
P2	64	1 mois
P3	32	1 année
P4	20	1 année
P5	19	6 mois
P6	42	6 mois
P7	28	Quelques mois
P8	39	1 mois

L'âge moyen de début des premiers symptômes est de 33,8 ans (médiane 30 ans ; extrêmes 19 – 64 ans), très proche de l'âge au moment du diagnostic. Cela traduit un délai globalement court entre le début de la symptomatologie et l'évaluation médicale. Le délai entre les premiers symptômes et la confirmation diagnostique est hétérogène, allant de un mois à environ 1 an ; il n'a pas pu être précisé pour 1 patient (P1).

2. Caractère de l'atteinte neurologique

Tableau IV. Circonstances de survenue de l'atteinte neurologique (n = 8)

Caractère	Effectif (n)	Pourcentage (%)
Manifestation neurologique inaugurale stricte	4	50%
Manifestation neurologique révélatrice (précédée d'autres signes)	4	50%

Dans cette série, l'atteinte neurologique était qualifiée d'« inaugurale » stricte (aucun antécédent clinique évocateur préalable) pour la moitié des patients (4 cas, soit 50%). Pour les 4 autres patients (50%), l'atteinte neurologique a été «révélatrice » de la maladie, mais faisant suite à des manifestations antérieures (aphtose récidivante ou évènements thrombotiques).

3. Formes anatomocliniques du Neuro-Behçet

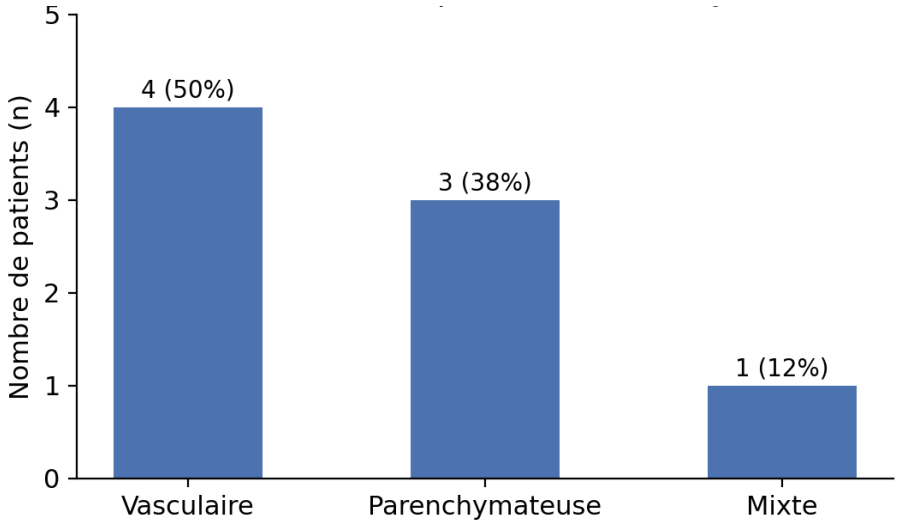

Figure 3. Formes anatomocliniques du neuro-Behçet (n = 8)

La forme vasculaire (thrombose veineuse cérébrale) était la plus fréquente, observée chez 4 patients sur 8 (50 %), suivie de la forme parenchymateuse chez 3 patients (37,5 %) ; une forme mixte, associant atteinte parenchymateuse et vasculaire, a été notée chez 1 patient (12,5 %).

4. Symptomatologie neurologique initiale

Tableau V. Symptômes neurologiques initiaux rapportés par patient (n = 8)

Patient	Symptôme(s) initiaux (tels que rapportés)
P1	Syndrome d'hypertension intracrânienne (HTIC), flou visuel
P2	Paralysie faciale et faiblesse du membre inférieur gauche évoluant vers une hémiplégie avec des troubles de l'équilibre
P3	Céphalée hémicrânienne gauche avec signes d'HTIC, atteinte du nerf III
P4	Baisse de l'acuité visuelle et faiblesse du membre inférieur gauche évoluant vers une paraplégie et une atteinte des nerfs crâniens (nerf II bilatéral, III gauche)
P5	Céphalées occipitales aiguës, vomissements et flou visuel bilatéral (syndrome d'HTIC)
P6	Céphalées fronto-orbitaires, vomissements et diplopie (syndrome d'HTIC)
P7	Céphalées en casque et diplopie (syndrome d'HTIC)
P8	Trouble du langage et faiblesse du membre inférieur gauche d'installation aiguë, associés à des céphalées, des vomissements (syndrome d'HTIC) et une atteinte des nerfs crâniens

5. Profil des atteintes neurologiques :

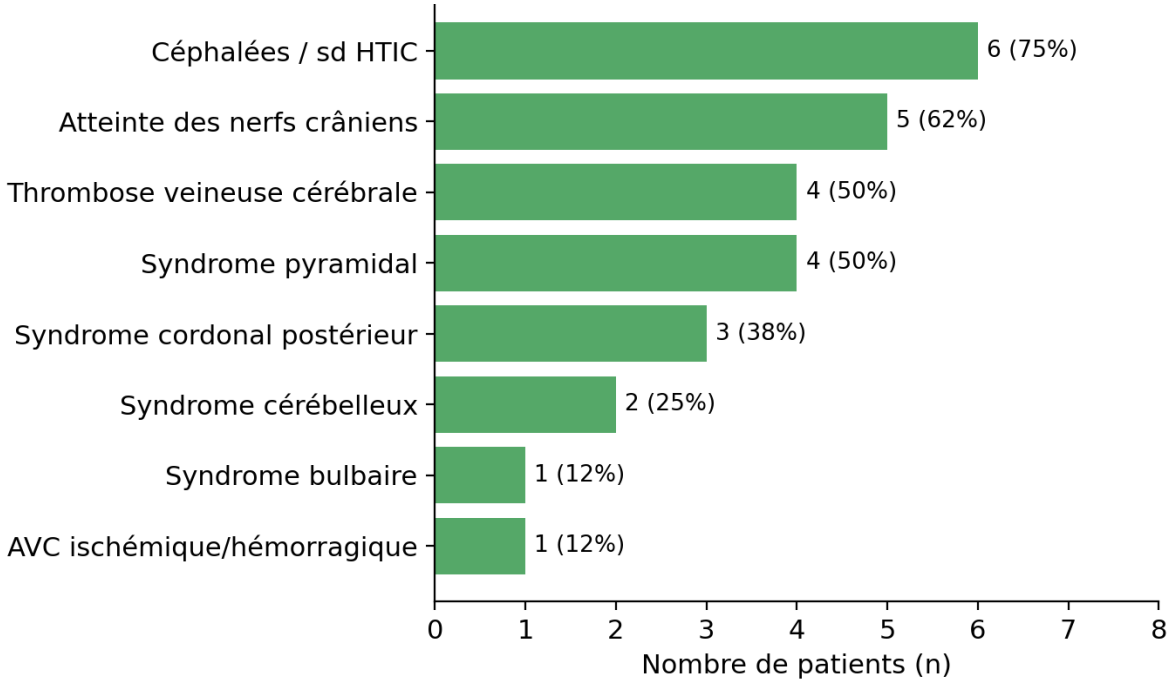

Figure 4. Principales manifestations neurologiques observées (n = 8) — un même patient pouvant présenter plusieurs manifestations

Tableau VI. Détail des principales manifestations neurologiques (n = 8)

Manifestation neurologique	Effectif (n)	Pourcentage (%)
Céphalées / syndrome d'HTIC	6	75,0 %
Atteinte des nerfs crâniens	5	62,5 %
Syndrome pyramidal	4	50,0 %
Thrombose veineuse cérébrale (TVC)	4	50,0 %
Syndrome cordonal postérieur	3	37,5 %
Syndrome cérébelleux	2	25,0 %
AVC ischémique et/ou hémorragique	1	12,5 %
Syndrome bulbaire	1	12,5 %
Paraplégie	1	12,5 %
Hémiplégie	1	12,5 %

Les céphalées avec syndrome d'hypertension intracrânienne constituaient le symptôme neurologique le plus fréquent (6/8, 75 %), en lien avec la fréquence des thromboses veineuses cérébrales dans cette série (4/8, 50 %). L'atteinte des nerfs crâniens était présente chez plus de la moitié des patients (5/8, 62,5 %). Le syndrome pyramidal, marqueur de l'atteinte parenchymateuse, était retrouvé chez 4 patients (50 %), associé dans plusieurs cas à un syndrome cordonal postérieur (3/8) et/ou cérébelleux (2/8), réalisant un tableau évocateur d'atteinte du tronc cérébral et de la moelle. Un seul patient (P8, 12,5 %) présentait un tableau d'accident vasculaire cérébral ischémo-hémorragique confirmé à l'imagerie.

III. Données cliniques (atteintes systémiques associées)

1. Manifestations cutanéo-muqueuses et articulaires

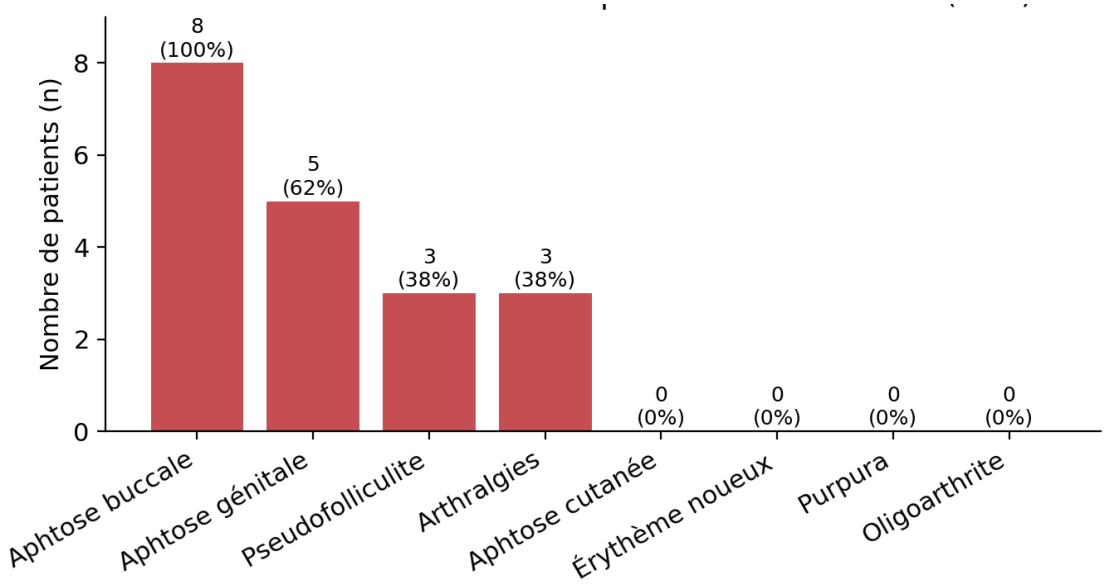

Figure 5. Manifestations cutanéo-muqueuses et articulaires (n = 8)

Tableau VII. Manifestations cutanéo-muqueuses et articulaires (n = 8)

Manifestation	Oui — n (%)	Non — n (%)
Aphtose buccale	8 (100 %)	0 (0 %)
Aphtose génitale	5 (62,5 %)	3 (37,5 %)
Aphtose cutanée	0 (0 %)	8 (100 %)
Pseudofolliculite	3 (37,5 %)	5 (62,5 %)
Érythème noueux	0 (0 %)	8 (100 %)
Purpura	0 (0 %)	8 (100 %)
Arthralgies	3 (37,5 %)	5 (62,5 %)
Oligoarthrite	0 (0 %)	8 (100 %)
Sacro-iliite	0 (0 %)	8 (100 %)

L'aphtose buccale était constante, retrouvée chez les 8 patients de la série (100 %), conformément au caractère quasi constant de ce signe dans la maladie de Behçet. L'aphtose génitale était présente chez 5 patients (62,5 %). Les manifestations articulaires (arthralgies) et la pseudofolliculite concernaient chacune 3 patients (37,5 %). Aucun patient ne présentait d'érythème noueux, de purpura ou d'arthrite objective (oligoarthrite/sacro-illite) dans cette série

2. Manifestations oculaires

Tableau VIII. Examen ophtalmologique (n = 8)

Patient	Œil rouge	Fond d'œil (FO)	AV OD	AV OG	Uvéite ant./post.
P1	Non	Œdème papillaire stade III bilatéral	1	4	Non
P2	Non	Non	NR	NR	Non
P3	Non	Non	NR	NR	Non
P4	Non	Œdème papillaire (Oui)	< 1	< 1	Non
P5	Non	Œdème papillaire bilatéral	8	6	Non
P6	Non	Non renseigné	1	1	Non

Patient	Œil rouge	Fond d'œil (FO)	AV OD	AV OG	Uvéite ant./post.
P7	Non	Œdème papillaire stade II	10	10	Non
P8	Non	Pâleur papillaire à D, œdème papillaire à G	7	CLD à 3 m	Non

Légende : AV : Acuité visuelle ; OD : Œil droit ; OG : Œil gauche ; NR : Non renseigné ; CLD : Compte les doigts (à 3 mètres).

Aucun patient ne présentait d'œil rouge ni d'uvéite antérieure ou postérieure. En revanche, un œdème et/ou une pâleur papillaire au fond d'œil, en rapport avec le syndrome d'hypertension intracrânienne, ont été retrouvés chez 5 patients sur 8 (62,5 %), cohérent avec la fréquence des tableaux d'HTIC rapportée dans le tableau VI.

3. Manifestations vasculaires périphériques et digestives

Tableau IX. Manifestations vasculaires périphériques, imagerie thoraco-vasculaire et manifestations digestives (n = 8)

Variable	Résultat
Manifestation vasculaire périphérique	1/8 (12,5 %) — thrombose veineuse superficielle de la veine saphène (P5)
TDM vasculaire	Sans anomalie (RAS) chez les 8 patients (100 %)
Radiographie du thorax	Sans anomalie (RAS) chez les 8 patients (100 %)
Hémorragie digestive	0/8 (0 %)

Les explorations systémiques extra-neurologiques se sont révélées très peu contributives dans notre série. À l'exception d'un patient (P5) rapportant un antécédent de thrombose veineuse superficielle saphène (12,5 %). Aucune autre manifestation vasculaire périphérique n'a été objectivée. De même, les examens d'imagerie paraclinique (TDM Vasculaire et radiographie thoracique) étaient sans anomalie pour l'ensemble de la cohorte (100%). Enfin aucun patient n'a présenté de manifestation digestive.

IV. Examens complémentaires

1. Imagerie cérébrale et angio-IRM

Tableau X. Résultats de l'IRM cérébrale et de l'angio-IRM (n = 8)

Patient	IRM cérébrale	Angio-IRM / autres constatations
P1	Non renseignée	Signes d'HIC ; TVC des sinus longitudinal supérieur et latéral gauche
P2	Affection démyélinisante du SNC d'allure inflammatoire	—
P3	Dilatation des gaines des nerfs optiques	Signes d'HTIC
P4	Lésions de démyélinisation sus- et sous-tentorielles ; atteinte du tronc cérébral et des noyaux gris centraux	—
P5	Non renseignée	Thrombophlébite extensive aiguë récidivante de la veine jugulaire interne gauche
P6	Lésions démyélinisantes de la substance blanche sus-tentorielle ; TVC du sinus longitudinal	—
P7	TVC du sinus transverse gauche étendue au torcular et au sinus longitudinal supérieur	—
P8	AVC ischémique + infarcissement hémorragique du splénium du corps calleux	—

L'IRM cérébrale conventionnelle, réalisée chez 6 patients sur 8, s'est révélée anormale dans tous les cas explorés. Les anomalies parenchymateuses objectivées comprenaient des lésions de démyélinisation (3 cas : P2, P4, P6) et une lésion ischémo-hémorragique (1 cas : P8). Des signes directs de thrombose veineuse cérébrale étaient visibles d'emblée à l'IRM standard chez 2 patients (P6, P7), tandis que des signes indirects d'HTIC (dilatation des gaines des nerfs optiques) étaient notés chez un patient (P3). Pour les deux patients dont l'IRM standard n'était pas renseignée (P1, P5), le diagnostic d'atteinte veineuse a pu être formellement posé grâce à l'angio-IRM.

2. IRM médullaire

Tableau XI. IRM médullaire (n = 8)

Patient	IRM médullaire
P1	Réalisée (résultat non disponible)
P2	Sans anomalie
P3	Réalisée (résultat non disponible)
P4	Double hernie discale lombaire
P5	Non renseignée
P6	Non renseignée
P7	Hernie discale foraminale gauche
P8	Non renseignée

L'IRM médullaire, réalisée chez 5 patients n'a objectivé aucune atteinte inflammatoire liée au Neuro-Behçet.

3. Ponction lombaire et étude du LCR

Tableau XII. Ponction lombaire et analyse du liquide céphalo-rachidien (n = 8)

Patient	PL réalisée	Aspect	Cytologie	Glycorachie	Protéinorachie	Bactériologie
P1	Oui	Clair	0 élément	3,64 mmol/l	0,24 g/l	Culture négative
P2	Oui	Clair	2 lymphocytes	0,5 g/l	0.63 g/l	Culture négative
P3	Non	—	—	—	—	—
P4	Oui	Clair	2 leucocytes, 5 hématies	3,25 mmol/l	0.03 g/l	Culture négative
P5	Non	—	—	—	—	—
P6	Non	—	—	—	—	—

Patient	PL réalisée	Aspect	Cytologie	Glycorachie	Protéinorachie	Bactériologie
P7	Oui	Clair	175 leucocytes, hématies nombreuses	2,92 mmol/l	1,04 g/l	BK : 13 BAAR/100 champs
P8	Oui	Clair	0 GB	0,34 g/l*	1,08 g/l*	Culture négative

La ponction lombaire a été réalisée chez 5 patients sur 8 (62,5 %). Le LCR était clair chez tous les patients explorés. L'étude cytologique a mis en évidence une pléiocytose chez un seul patient (P7, avec 175 leucocytes/mm3), le reste des examens montrant une cellularité normale. Sur le plan infectieux, la culture bactériologique standard s'est révélée négative pour l'ensemble des prélèvements, à l'exception d'un résultat méritant une attention particulière : l'examen direct du LCR du patient P7 a révélé la présence de bacilles-alcoolo-résistants (13 BAAR/100 champs), témoignant d'une atteinte tuberculeuse neuroméningée associée.

VI. Synthèse des principaux résultats

Cette série descriptive de 8 patients atteints de neuro-Behçet, à prédominance masculine (75 %) et d'âge moyen 34,6 ans, met en évidence les éléments suivants :

- l'atteinte neurologique était inaugurale stricte pour la moitié des cas et révélatrice pour l'autre moitié ;
- la forme vasculaire (thrombose veineuse cérébrale) prédominait (50 %), suivie de la forme parenchymateuse (37,5 %) et d'une forme mixte (12,5 %) ;
- les céphalées avec syndrome d'hypertension intracrânienne constituaient la manifestation neurologique la plus fréquente (75 %), suivies de l'atteinte des nerfs crâniens (62,5 %) et du syndrome pyramidal (50 %) ;
- l'aphtose buccale était constante (100 %), confirmant sa valeur de signe cardinal, tandis que les autres manifestations cutanéo-muqueuses et articulaires étaient plus inconstantes ;
- l'atteinte oculaire se limitait, dans cette série, à un retentissement du syndrome d'HTIC sur le fond d'œil, sans uvéite ni œil rouge ;
- l'IRM cérébrale était contributive dans 75 % des cas et la ponction lombaire, réalisée chez 5 patients sur 8, a révélé une observation évocatrice de tuberculose chez un patient, qui mérite d'être discutée.

Discussion

La maladie de Behçet est une vascularite systémique dont l'atteinte du système nerveux central représente l'une des complications les plus graves engageant le pronostic fonctionnel et vital.

Notre étude rétrospective portant sur une cohorte de 8 patients permet de discuter les caractéristiques épidémiologiques, cliniques, paracliniques et évolutives du neuro-Behçet dans notre service.

D'un point de vue épidémiologique, nous avons noté une nette prédominence masculine, avec un sex-ratio de 3 ainsi qu'un âge moyen au diagnostic de 34.6 ans. Ces données sont globalement concordantes avec celles rapportées dans la littérature, qui décrivent une prédominace du neuro-Behçet chez l'homme jeune, généralement âgé de 20 à 40 ans. Cette prédominance masculine semble également être plus marquée dans les formes neurologiques du Behçet que dans la maladie systémique.

L'un des principaux résultats de notre cohorte est la fréquence élevée des formes non parenchymateuses, dominées par les thromboses veineuses cérébrales, qui représentaient 50% des cas, suivies des atteintes parenchymateuses (37.5%) et des formes mixtes (12.5%). Cette répartition diffère de celle habituellement rapportée dans certaines grandes séries, dans lesquelles les formes parenchymateuses constituent la présentation neurologique la plus fréquente. La fréquence importante des thromboses veineuses cérébrales observée dans notre série souligne néanmoins le caractère vasculaire de la maladie de Behçet, qui peut entraîner des manifestations thrombotiques touchant des vaisseaux de différents calibres. Cette observation doit toutefois être interprétée avec prudence compte tenu du faible effectif de notre cohorte.

Sur le plan clinique, l'aphtose buccale était retrouvée chez l'ensemble de nos patients (100%), soulignant son importance dans l'orientation diagnostique du neuro-Behçet. Les manifestations neurologiques inaugurales ont concerné la moitié de nos patients, dominées par le syndrome d'hypertension intracrânienne lié aux thromboses veineuses et par l'atteinte des nerfs crâniens (62.5%). Ces manifestations témoignent de la diversité du spectre clinique du Neuro-Behçet et de l'importance d'une évaluation neurologique complète devant tout patient présentant une maladie de Behçet.

Les examens neuroradiologiques, notamment l'imagerie cérébrale, ainsi que l'analyse du LCR se sont révélés essentiels à l'établissement du diagnostic. L'imagerie permet notamment d'identifier les thromboses veineuses cérébrales et les lésions parenchymateuses caractéristiques, tandis que l'analyse du LCR contribue à l'évaluation de l'activité inflammatoire et à l'exclusion d'autres étiologies, en particulier infectieuses.

Un élément particulier de notre série est la mise en évidence de bacilles acido-alcoolo-résistants chez un patient (P7). Cette observation soulève la question d'une possible

association entre une infection tuberculeuse neurologique et un neuro-Behçet dans un contexte d'endémie tuberculeuse. Une telle situation représente un véritable défi diagnostique et thérapeutique pour le clinicien, compte tenu du chevauchement possible des manifestations cliniques, biologiques et radiologiques. Elle revêt une importance particulière chez les patients recevant une corticothérapie ou une immunosuppression, du fait du risque de favoriser ou d'aggraver une infection tuberculeuse latente ou active. Dans ce contexte, la recherche systématique d'une infection tuberculeuse doit être envisagée avant l'instauration d'une immunosuppression prolongée, en fonction du contexte clinique et épidémiologique.

Notre étude présente toutefois certaines limites. La principale est liée au faible effectif de la cohorte, limité à 8 patients, ce qui ne permet pas de tirer des conclusions statistiques robustes ni de généraliser nos résultats à l'ensemble des patients atteints de neuro-Behçet. Le caractère rétrospectif de l'étude constitue également une limite, avec un risque de données manquantes et de biais de sélection. Néanmoins cette série permet de mettre en évidence certaines caractéristiques du neuro-Behçet dans notre contexte et souligne l'importance d'une reconnaissance précoce des manifestations neurologiques et vasculaires.

Conclusion

En conclusion, cette étude menée sur 8 patients atteints de neuro-Behçet met en évidence la prédominance masculine et la survenue de la maladie chez l'adulte jeune, avec une présence constante de l'aphtose buccale dans notre série. Nos résultats soulignent la fréquence élevée des formes non parenchymateuses, dominées par les thromboses veineuses cérébrales, ainsi que la diversité des manifestations neurologiques. L'imagerie cérébrale et l'analyse du LCR occupent une place essentielle dans la démarche diagnostique, permettant de préciser le type d'atteinte neurologique et d'écarter les principaux diagnostics différentiels. Malgré le faible effectif de notre cohorte, cette étude souligne la nécessité d'une prise en charge précoce, multidisciplinaire et individualisée du neuro-Behçet, afin de limiter le risque de séquelles neurologiques et d'améliorer le pronostic fonctionnel des patients.

Références

1. AZIZLERLI G, KOSE AA, SARICA R et al. Prevalence of Behcet's disease in Istanbul, Turkey. Int J Dermatol, 2003, 528 :59-63.
2. CHAMBERLAIN MA. Behcet's syndrome in 32 patients in Yorkshire Ann Rheum Dis, 1977,36 :491-499.
3. ZOUBOULIS CC, KOTTER I, DJAWARI D et al. Epidemiological features of Adamantiades-Behcet's disease in Germany and in Europe. Yonsei Med J, 1997,38 :411-422
4. MAHR A, BELARBI L, WECHSLER B et al. Population-based prevalence study of Behcet's disease : differences by ethnic origin and low variation by age at immigration. Arthritis Rheum, 2008, 58 :3951-3959
5. Akman-Demir G, Bahar S, Coban O, Tasci B, Serdaroglu P. Cranial MRI in Behçet's disease: 134 examinations of 98 patients. Neuroradiology. déc 2003;45(12):851-9.
6. Cantarini L, Vitale A, Bersani G, Nieves LM, Cattalini M, Lopalco G, et al. PFAPA syndrome and Behçet's disease: a comparison of two medical entities based on the clinical interviews performed by three different specialists. Clin Rheumatol. févr 2016;35(2):501-5.
7. Demirelli S, Degirmenci H, Inci S, Arisoy A. Cardiac manifestations in Behcet's disease. Intractable Rare Dis Res. 2015;4(2):70-5.
8. Hatemi G, Silman A, Bang D, Bodaghi B, Chamberlain AM, Gul A, et al. EULAR recommendations for the management of Behçet disease. Ann Rheum Dis. déc 2008;67(12):1656-62.
9. Kalra S, Silman A, Akman-Demir G, Bohlega S, Borhani-Haghighi A, Constantinescu CS, et al. Diagnosis and management of Neuro-Behçet's disease: international consensus recommendations. J Neurol. sept 2014;261(9):1662-76.
10. Kidd D, Steuer A, Denman AM, Rudge P. Neurological complications in Behçet's syndrome. Brain J Neurol. nov 1999;122 (Pt 11):2183-94.
11. Siva A, Saip S. The spectrum of nervous system involvement in Behçet's syndrome and its differential diagnosis. J Neurol. avr 2009;256(4):513-29.
12. Alibaz-Oner F, Karadeniz A, Ylmaz S, Balkarl A, Kimyon G, Yazc A, et al. Behçet Disease With Vascular Involvement: Effects of Different Therapeutic Regimens on the Incidence of New Relapses. Medicine (Baltimore). févr 2015;94(6):e494.
13. Bonfioli AA, Orefice F. Behçet's disease. Semin Ophthalmol. sept 2005;20(3):199-206.
14. Chan E, Sangle SR, Coghlan JG, D'Cruz DD. Pulmonary artery aneurysms in Behçet's disease treated with anti-TNFα: A case series and review of the literature. Autoimmun Rev. avr 2016;15(4):375-8.
15. Cingu AK, Onal S, Urgancioglu M, Tugal-Tutkun I. Comparison of presenting features and threeyear disease course in Turkish patients with Behçet uveitis who presented in the early 1990s and the early 2000s. Ocul Immunol Inflamm. déc 2012;20(6):423-8.
16. Desbois AC, Wechsler B, Resche-Rigon M, Piette JC, Huong DLT, Amoura Z, et al. Immunosuppressants reduce venous thrombosis relapse in Behçet's disease. Arthritis Rheum. août 2012;64(8):2753-60.

17. International Team for the Revision of the International Criteria for Behçet's Disease (ITRICBD). The International Criteria for Behçet's Disease (ICBD): a collaborative study of 27 countries on the sensitivity and specificity of the new criteria. J Eur Acad Dermatol Venereol JEADV. mars 2014;28(3):338-47.

    Saadoun D, Asli B, Wechsler B, Houman H, Geri G, Desseaux K, et al. Long-term outcome of arterial lesions in Behçet disease: a series of 101 patients. Medicine (Baltimore). janv 2012;91(1):18-24.
18. Salvarani C, Pipitone N, Catanoso MG, Cimino L, Tumiati B, Macchioni P, et al. Epidemiology and clinical course of Behçet's disease in the Reggio Emilia area of Northern Italy: a seventeenyear population-based study. Arthritis Rheum. 15 févr 2007;57(1):171-8.
19. Tugal-Tutkun I, Onal S, Altan-Yaycioglu R, Huseyin Altunbas H, Urgancioglu M. Uveitis in Behçet disease: an analysis of 880 patients. Am J Ophthalmol. sept 2004;138(3):373-80.
20. Yang P, Fang W, Meng Q, Ren Y, Xing L, Kijlstra A. Clinical features of chinese patients with Behçet's disease. Ophthalmology. févr 2008;115(2):312-318.e4.
21. Yazici H, Pazarli H, Barnes CG, Tüzün Y, Ozyazgan Y, Silman A, et al. A controlled trial of azathioprine in Behçet's syndrome. N Engl J Med. 1 févr 1990;322(5):281-5.
22. Criteria for diagnosis of Behçet's disease. International Study Group for Behçet's Disease. Lancet Lond Engl. 5 mai 1990;335(8697):1078-80.

FICHE TECHNIQUE – MALADIE DE BEHÇET

I. Identification

Nom : _____Prénom : _____ Âge : _ Sexe : M☐ F☐ Origine : __

Adresse : _____ Téléphone : _____ Profession : _____

Situation familiale : __ Assuré(e) : Oui ☐ Non ☐

Niveau d'instruction : Aucun ☐ Primaire ☐ Secondaire ☐ Universitaire☐

II. Antécédents

Personnels

• Médicaux :

• Chirurgicaux :

• Gynéco-obstétricaux : G ☐ P ☐ Contraception orale ☐

• Ménopause ☐ Âge :

• Habitudes toxiques : Tabagisme ☐ Alcoolisme ☐ Autres :

Familiaux

• Aphtose : ☐ Localisation :

• Maladie de Behçet : Oui ☐ Non ☐

• Colite inflammatoire : ☐ Type :

• Pathologie dysimmunitaire : Oui ☐ Non☐ Si oui préciser : _____

• Sclérose en plaques : Oui ☐ Non ☐

• Autres :

III. Histoire de la maladie

Âge de début des premiers symptômes :

Délai entre premiers symptômes et diagnostic :

Chronologie	Nature	Date d'apparition
1er symptôme		
2ème symptôme		
3ème symptôme		

Traitements reçus : __

IV. Manifestations cliniques

Poids : _____kg Taille : _____m TA : __ FC : _____ T° : _____État général :

1- Manifestations neurologiques :

A) Étaient :

Inaugurales ☐

Simultanées aux autres signes ☐

Survenues après diagnostic ☐

B) Symptômes neurologiques initiaux :

Céphalées : ☐ Type : Diffuses ☐ Migraineuses ☐ HTIC ☐ Autres : Troubles moteurs : ☐ Hémiplégie ☐ Paraplégie ☐ Tétraplégie

Troubles sensitifs : ☐ Paresthésie ☐ Hypoesthésie

Troubles de la conscience : ☐ Oui ☐ Non Troubles cognitifs / psychiatriques : ☐ Mémoire ☐ Confusion

Crises épileptiques : ☐ Oui ☐ Non

Atteinte des nerfs crâniens : ☐ Oui, Préciser : ☐ Non

Troubles de l'équilibre : ☐ Oui ☐ Non

C) Examen clinique

* Atteinte centrale :

Syndrome pyramidal ☐

Sd méningé ☐

Sd cérébelleux ☐

Sd cordonal post ☐

Sd pseudobulbaire ☐

Sd vestibulaire ☐

Atteinte des nerfs crâniens ☐

HTIC : FO ☐ Oui ☐ Non

Troubles sphinctériens : ☐ Oui ☐ Non Préciser :

Troubles psychiatrique : ☐ Oui ☐ Non Préciser :

* Atteinte périphérique : ☐ Oui ☐ Non Type :

* Autres :

D) Formes de neuro-Behçet :

Parenchymateux ☐

Vasculaire (TVC) ☐

Mixte ☐

D) Explorations paracliniques :

1. IRM cérébrale :

Normale ☐

Anormale ☐ préciser :

2. Angio-IRM / TDM :

Thrombose veineuse cérébrale ☐ préciser le siège :

Autre anomalie ☐

3. IRM médullaire ☐

4. Ponction lombaire :

Faite ☐ Non faite ☐

Résultats :

2. Manifestations cutanéo-muqueuses :

1. Aphtose :

Buccale☐

Génitale ☐ siège avec cicatrice ☐ sans cicatrice☐

Cutanée ☐ siège

2. Pseudo-folliculite ☐
3. Érythème noueux ☐
4. Purpura ☐ siège
5. Biopsie cutanée ☐ si faite, résultats :
6. Hypersensibilité aux points d'injection Oui ☐ Non☐
7. Test pathergique Positif ☐ Négatif ☐ Non fait☐

3 .Manifestations ostéo-articulaires :

1- Arthralgies : périphériques ☐ siège :

Axiales ☐ siège :

2- Mono-arthrite ☐ oligo-arthrite ☐ polyarthrite ☐ siège :

3- Sacro-iliite : ☐ Stade radiologique : _____

4. Manifestations oculaires :

1- Œil rouge ☐

2- Acuité visuelle :

OD :

OG :

3- Réflexes pupillaires : normaux ☐ anormaux ☐

4- Examen à la lampe à fente :

- Uvéite antérieure ☐ siège : OD ☐ OG ☐
- Uvéite postérieure ☐ siège : OD ☐ OG ☐
- Panuvéite ☐ siège : OD ☐ OG☐
- Hypopyon ☐ siège : OD ☐ OG ☐
- Hyalite ☐ siège : OD ☐ OG ☐
- Synéchies ☐ siège : OD ☐ OG ☐
- Tyndall ☐ siège : OD ☐ OG ☐

5- Fond d'œil :

Thrombose☐ périphlébite ☐ périartérite ☐

Hémorragie ☐ Décollement de rétine☐ pâleur papillaire ☐

Localisation :

6-Complications :

Cécité ☐

Cataracte ☐

Glaucome ☐

7- Angiographie rétinienne : ☐ résultats

8. OCT :

5- **Manifestations vasculaires :**

- Date de survenue :
- Thrombose veineuse superficielle ☐
- Thrombose veineuse profonde ☐ siège :
- Thrombose artérielle ☐ siège :
- Anévrisme artériel ☐ siège :
- Moyens diagnostiques : Doppler☐ Angio ☐ Écho ☐ TDM☐ Rx thorax ☐

6- Manifestations digestives :

- Douleurs abdominales☐ siège :
- Hémorragie digestive : haute ☐ basse ☐
- Diarrhée ☐
- Aphtose digestive ☐siège :
- Moyens diagnostiques : Échographie☐ Fibroscopie☐ Coloscopie ☐

7- Manifestations pleuro-pulmonaires :

- Douleur thoracique ☐ Toux ☐ Hémoptysie ☐
- Épanchement pleural : D☐ G ☐ Bilatéral ☐
  - Abondance : faible☐ moyenne ☐ grande ☐
  - Ponction pleurale :
- Examens paracliniques : Rx thorax ☐ TDM☐
  Fibroscopie bronchique ☐

-Résultats :

8-Manifestations cardiaques :

- Péricardite☐ Myocardite☐ Endocardite☐
- Insuffisance cardiaque : G ☐ D ☐ Globale☐
- Troubles du rythme ☐ type :
- Troubles de la conduction ☐ type :
- Troubles de la repolarisation ☐ type :
- Autres :

- Examens : RX thorax ☐ ECG ☐ Échocardiographie☐
- Résultats :

9-Manifestations rénales :

- Hématurie ☐ Protéinurie ☐ Insuffisance rénale☐
- Lithiase ☐ Autres :

-CU :

- Urée☐ Créatinine☐
- Protéinurie des 24 h ☐ Acide urique ☐

10- Autres manifestations :

- ADP ☐ siège
- Parotidite ☐ SPM ☐ Orchite / Épididymite ☐
- Myosite ☐ Amylose ☐
- Autres :

11- Associations :

- SPA ☐ RCH ☐ Crohn ☐
- Psoriasis☐ Connectivite ☐
- Autres :

Conclusion :

Critères diagnostiques de la maladie de Behçet