République Algérienne Démocratique Et Populaire

Ministère de L'enseignement Supérieur

Et de La Recherche Scientifique

Université BADJ Mokhtar d'ANNABA

Faculté de Médecine

Mémoire de fin d'étude en vue d'obtention de diplôme

De Docteur en Médecine

THEME



Encadré par :

Pr. SEHAB Hasna

Professeur en pédiatrie

Réalisé par :

Mlle : HARIDI Dhikra Amani

Mlle : HADJI Aya

Promotion 2025 - 2026

SOMMAIRE

PARTIE THÉORIQUE 1

Introduction 3

Classifications des tumeurs solides chez l'enfant (CICE-3) 5

1. Lymphomes malins 6

2. Tumeurs du Système Nerveux Central 12

3. Neuroblastome 25

4. Rétinoblastome 29

5. Tumeur maligne du rein : Tumeur de Wilms 31

6. Tumeurs malignes du foie 33

7. Tumeurs osseuses malignes 37

8. Tumeurs mésenchymateuses malignes 41

9. Tumeurs germinales malignes 46

10. Autres cancers rares 48

PARTIE PRATIQUE 50

I. RAPPEL DES OBJECTIFS 52

II. MATERIELS ET METHODES 53

III .RESULTATS 55

IV. DISCUSSION 81

Conclusion 88

Bibliographie 89

Résumé 97

LISTE DES ABREVIATIONS

- **AFP** : Alpha-Fœtoprotéine
- **Akt** : Protein Kinase B
- **bHCG (ou β-HCG)** : Hormone Gonadotrophine Chorionique humaine, fraction bêta
- **BRAF** : B-Raf proto-oncogene, serine/threonine kinase
- **CCNU** : Lomustine (1-(2-chloroéthyl)-3-cyclohexyl-1-nitrosourée)
- **CEJA** : Centro de Estudios Jesús Amaya, Bogotá (Maison d'édition)
- **COG** : Children's Oncology Group
- **CRS** : Cellules de Reed-Sternberg
- **EBV** : Epstein-Barr Virus
- **EURAMOS** : European and American Osteosarcoma Study Group
- **EWS-ERG** : Produit de fusion issu de la translocation *t*(21;22)(q22;q12)
- **EWS-FLI1** : Produit de fusion issu de la translocation *t*(11;22)(q24;q12)
- **FGFR1** : Fibroblast Growth Factor Receptor 1
- **FKHR** : Forkhead in Rhabdomyosarcoma (Ancien nom de FOXO1)
- **FOXO1** : Forkhead Box O1
- **H3K27** : Lysine 27 de l'histone H3
- **HHV-8** : Human Herpesvirus 8
- **HVA** : Acide Homovanillique
- **IGF-1** : Insulin-like Growth Factor 1
- **INRGSS** : International Neuroblastoma Risk Group Staging System
- **IRM** : Imagerie par Résonance Magnétique
- **LCR** : Liquide Céphalorachidien
- **LMNH** : Lymphome Malin Non Hodgkinien
- **LNH** : Lymphome Non Hodgkinien
- **LOH** : Loss of Heterozygosity
- **MAPK** : Mitogen-Activated Protein Kinase
- **MEK** : Mitogen-activated protein kinase kinase
- **MYB** : MYB proto-oncogene, transcription factor
- **MYBL1** : MYB proto-oncogene like 1
- **NFS** : Numération Formule Sanguine
- **NK** : Natural Killer
- **OMS** : Organisation Mondiale de la Santé
- **ORL** : Oto-Rhino-Laryngologie

- **PAX3** : Paired Box 3
- **PAX7** : Paired Box 7
- **PCR** : Polymerase Chain Reaction
- **PET-scan** : Positron Emission Tomography scan
- **PFA** : Épendymome de la fosse postérieure de groupe A
- **PFB** : Épendymome de la fosse postérieure de groupe B
- **PI3K** : Phosphoinositide 3-Kinase
- **PNET** : Primitive Neuroectodermal Tumor
- **pPNET** : Peripheral Primitive Neuroectodermal Tumor
- **PRETEXT** : PRE-Treatment Extent of Tumor
- **RB1** : Retinoblastoma transcriptional corepressor 1
- **RCC** : Renal Cell Carcinoma
- **SEER** : Surveillance, Epidemiology, and End Results (Programme du National Cancer Institute)
- **SHH** : Sonic Hedgehog
- **SIOP** : Société Internationale d'Oncologie Pédiatrique
- **SNC** : Système Nerveux Central
- **STM** : Sarcome des Tissus Mous
- **TDM** : Tomodensitométrie
- **TFE3** : Transcription Factor Binding to IGHM Enhancer 3
- **TGM** : Tumeurs Germinales Malignes
- **TP53** : Tumor Protein p53
- **TSME** : Tumeurs Solides Malignes de l'Enfant
- **UCNT** : Undifferentiated Carcinoma of Nasopharyngeal Type
- **V600E** : Mutation spécifique au niveau du codon 600 du gène BRAF
- **VMA** : Acide Vanilmandélique
- **WAGR** : Syndrome WAGR (Tumeur de Wilms, Aniridie, malformations Génito-urinaires, Retard mental)
- **Wnt** : Wingless-related integration site
- **WT1** : Wilms Tumor 1
- **WT2** : Wilms Tumor 2
- **WTX** : Wilms Tumor on the X chromosome

LISTE DES FIGURES

Figure 1: Cellule de Reed Sternberg. Manascero, A. (2003) Atlas de morfología celular, alteraciones y enfermedades relacionadas.Bogotá: CEJA 11

Figure 2: Medulloblastoma MRI brain sagittal coronal pediatric 14

Figure 3: Pilocytic astrocytoma MRI brain pediatric cystic mural nodule 16

Figure 4: Ependymoma histology perivascular pseudorosettes micrograph 23

Figure 5 : Neuroblastome - Histologie. Source : OGphoto / Getty Images 28

Figure 6: Hépatoblastoma histology micrograph histology section 35

Figure 7: Osteosarcoma | Radiology Reference Article | Radiopaedia.org 37

Figure 8: Sarcome d'Ewing - Ensemble by St. Jude 40

Figure 9 Répartition des cancers solides chez l'enfant par année 55

Figure 10: Répartition des cancers solides selon l'âge 56

Figure 11 Répartition des cancers solides selon le sexe 57

Figure 12 :Répartition des cancers solides chez l'enfant 58

Figure 13 : Répartition des tumeurs cérébrales selon l'âge9- 59

Figure 14: Répartition des tumeurs cérébrales selon le sexe 60

Figure 15 :Répartition des tumeurs cérébrales selon le type histologique 60

Figure 16 : Répartition de LMNH selon l'âge 61

Figure 17 : Répartition des LMNH selon le sexe 62

Figure 18 Répartition de LMNH selon le type histologique 62

Figure 19 Répartition des néphroblastomes selon l'âge 63

Figure 20 : Répartition des néphroblastomes selon le sexe 64

Figure 21 : Répartition des néphroblastomes selon les signes cliniques 65

Figure 22: Répartition du néphroblastome selon la localisation 65

Figure 23 : Répartition selon le traitement du néphroblastome 66

Figure 24 : Répartition des neuroblastomes selon l'âge 67

Figure 25 : Répartition du Neuroblastome selon le sexe 68

Figure 26: Répartition du neuroblastome selon la localisation 68

Figure 27 : Répartition du neuroblastome selon le traitement 69

Figure 28 : Répartition du rétinoblastome selon l'âge 70

Figure 29: Répartition des rétinoblastomes selon le sexe 71

Figure 30 : Répartition des rétinoblastomes selon les formes uni ou bilatérales 71

Figure 31: Répartition des rétinoblastomes selon le traitement 72

Figure 32 : Répartition du rhabdomyosarcome selon l'âge 73

Figure 33 : Répartition du rhabdomyosarcome selon le sexe 74

Figure 34 : Répartition du rhabdomyosarcome selon la localisation 74

Figure 35 : Répartition du rhabdomyosarcome selon le traitement 75

Figure 36 : Répartition des tumeurs osseuses selon l'âge 76

Figure 37 :Répartition des tumeurs osseuses selon le sexe 76

Figure 38 : Répartition des tumeurs osseuses selon le type histologique 77

Figure 39 : Répartition des tumeurs germinales selon l'âge 78

Figure 40 Répartition des tumeurs germinales malignes selon le sexe 78

Figure 41: Répartition des tumeurs germinales selon le type histologique 79

LISTE DES TABLEAUX

Tableau 1 : Classification de l'extension des LNH de l'enfant 8

Tableau 2 : Incidence hospitalière des cancers solides chez l'enfant 55

Tableau 3 : Répartition des cancers solides par année 55

Tableau 4 : Répartition des cancers solides selon l'âge 56

Tableau 5 : Répartition des cancers solides selon le sexe 56

Tableau 6 : Répartition des cancers solides de l'enfant selon le type 57

Tableau 7: Répartition des tumeurs cérébrales selon l'âge 59

Tableau 8 : Répartition des tumeurs cérébrales selon le sexe 59

Tableau 9: Répartition des tumeurs cérébrales selon le type histologique 60

Tableau 10: Répartition des LMNH selon l'âge 61

Tableau 11: Répartition des LMNH selon le sexe 61

Tableau 12: Répartition des LMNH selon le type histologique 62

Tableau 13: Répartition des néphroblastomes selon l'âge 63

Tableau 14: Répartition des néphroblastomes selon le sexe 63

Tableau 15: Répartition du néphroblastome selon les signes cliniques 64

Tableau 16: Répartition selon la localisation du néphroblastome 65

Tableau 17: Répartition selon le traitement du néphroblastome 66

Tableau 18 : Répartition des neuroblastomes selon l'âge 67

Tableau 19 : Répartition des neuroblastomes selon le sexe 67

Tableau 20 : Répartition du neuroblastome selon la localisation 68

Tableau 21: Répartition selon le traitement du neuroblastome 69

Tableau 22: Répartition des rétinoblastomes selon l'âge 70

Tableau 23: Répartition des rétinoblastomes selon le sexe 70

Tableau 24: Répartition des rétinoblastomes selon les formes uni ou bilatérales 71

Tableau 25: Répartition des rétinoblastomes selon le traitement 72

Tableau 26 : Répartition des rhabdomyosarcomes selon l'âge..... 73

Tableau 27 Répartition du rhabdomyosarcome selon le sexe..... 73

Tableau 28: Répartition des rhabdomyosarcomes selon la localisation 74

Tableau 29 : Répartition du rhabdomyosarcome selon le traitement..... 75

Tableau 30: Répartition des tumeurs osseuses selon l'âge 75

Tableau 31: Répartition des tumeurs osseuses selon le sexe 76

Tableau 32: Répartition des tumeurs osseuses selon le type histologique..... 77

Tableau 33: Répartition des tumeurs germinales malignes selon l'âge 77

Tableau 34: Répartition des tumeurs germinales malignes selon le sexe 78

Tableau 35: Répartition des tumeurs germinales selon le type histologique 79

REMERCIEMENTS

Nous remercions Dieu tout puissant de nous avoir donné le courage pour accomplir ce modeste travail.

Nous tenons à remercier PROFESSEUR BOUCHAIR pour sa précieuse collaboration et pour nous avoir autorisés à consulter les dossiers médicaux indispensables à la réalisation de cette étude.

Nos remerciements vont surtout au PROFESSEUR SEHAB pour nous avoir encadrées, pour sa disponibilité, ses précieux conseils et surtout pour sa gentillesse. Qu'elle trouve ici l'expression de notre haute considération.

A ceux qui ont contribué à la réalisation scientifique et technique de ce travail.

DÉDICACE

Je dédie ce modeste travail :

- A mes très chers parents :

« Qu'ils trouvent ici le gage de mon immense affection et de toute ma reconnaissance pour la tendresse et les sacrifices qu'ils ont manifesté à mon égard et à qui je dois tout.

- A mes frères :Taqiy eddine ,Iyed ,Mohammed

- A toute ma famille

- A ma sympathique binôme « Aya».

Dhikra

DÉDICACE

Je dédie ce modeste travail :

- À ma chère mère, pour son amour infini et ses sacrifices sans fin. Tu as tout donné pour que je réussisse, et ce travail est avant tout le fruit de ta patience et de tes prières.

- À mon père, mon soutien de chaque instant. Merci d'avoir toujours été là pour moi, de m'avoir guidé et d'avoir veillé à ce que je ne manque de rien. Je te serai éternellement reconnaissant.

- À Djoumana, mon pilier et ma force. Tu es ma référence et celle sur qui je peux toujours compter. Merci d'être mon guide dans les moments de doute.

- À mes frères et sœurs, Ibtihel, Firas et Islem, pour votre présence, votre joie et vos encouragements qui m'ont porté tout au long de ce parcours.

- À ma grand-mère, pour ses précieuses prières et ses encouragements qui m'ont toujours porté et donné la force d'avancer.

- À mon binôme : Dhikra

- À tous ceux qui me sont chers.

Aya

PARTIE THÉORIQUE

CHAPITRE I
INTRODUCTION

INTRODUCTION

Les cancers de l'enfant sont des affections globalement rares, représentant une fréquence estimée entre 0,5 % et 4,6 % de l'ensemble des cancers humains (1). Parmi ces pathologies pédiatriques, on distingue les hémopathies malignes et les tumeurs solides. Sont considérées comme tumeurs solides malignes de l'enfant (TSME) l'ensemble des processus tumoraux malins, à l'exclusion des leucémies (2).

Malgré leur relative rareté, les cancers de l'enfant constituent la deuxième cause de mortalité chez le jeune patient, ce qui en fait un problème majeur de santé publique (3). Cependant, la charge de cette maladie pèse de manière disproportionnée sur les pays du tiers-monde, où les moyens de prévention, de diagnostic et d'investigation (notamment anatomopathologiques) sont insuffisants (4).

Actuellement, environ 80 % à 82 % des nouveaux cas de cancers pédiatriques concernent les pays en développement (3, 5).

Le pronostic y est également beaucoup plus sombre : près de 60 % à 93 % de ces enfants en meurent, un chiffre alarmant qui contraste fortement avec le taux de mortalité inférieur à 15 % observé dans les pays développés (3, 5).

Dans notre région, la prévalence des cancers pédiatriques ne cesse d'augmenter, ils suscitent beaucoup d'interrogations c'est pour cette raison que nous avons mené cette étude au CHU de Annaba, qui draine plusieurs wilayas de l'Est Algérien. Les objectifs de notre travail se résument comme suit :

Objectif principal : Etudier la fréquence des tumeurs solides chez les enfants hospitalisés au niveau de l'hôpital Sainte-Thérèse CHU Annaba durant la période 2024-2025.

Objectifs secondaires :

- Décrire le profile épidémiologique des patients selon l'âge et le sexe.
- Déterminer les principales manifestations cliniques révélatrices des tumeurs solides chez l'enfant.
- Décrire les moyens diagnostiques et thérapeutiques utilisés.
- Comparer nos résultats aux données de la littérature.

-

CHAPITRE II

REVUE DE LA LITTERATURE

Nous allons aborder par une revue de la littérature toutes les tumeurs solides chez l'enfant qui sont classées comme suit :

Classifications des tumeurs solides chez l'enfant (CICE-3)

1. Lymphomes Malins
   LMNH
   Hodgkin
2. Tumeurs du système nerveux central
3. Neuroblastomes
4. Rétinoblastomes
5. Tumeurs malignes du rein : Tumeurs de Wilms
6. Tumeurs malignes du foie
7. Tumeurs osseuses malignes
8. Tumeurs mésenchymateuses malignes
9. Tumeurs germinales malignes.
10. Autres tumeurs épithéliales et carcinomes

1. Lymphomes malins

1.1. Lymphomes malins non hodgkiniens

1.1.1. Introduction

- Les LMNH sont un groupe hétérogène de tumeurs liées à une différenciation bloquée et à une prolifération maligne de précurseurs de lymphocytes B, T ou NK.

- Les lymphomes non hodgkiniens de l'enfant sont tous des lymphomes de haut grade de malignité. On en distingue 3 types principaux :

1. Les lymphomes de Burkitt ou apparentés (lymphomes B matures),
2. Les lymphomes lymphoblastiques,
3. Les lymphomes anaplasiques à grandes cellules.

- Les autres formes de lymphomes non hodgkiniens sont exceptionnelles chez l'enfant.

1.1.2. Epidémiologie

Il s'agit du 6ème cancer par ordre de fréquence aux États-Unis et représente 4% de tous les nouveaux cancers chaque année et 3% de tous les décès par cancer aux US. Plus de 80 000 nouveaux cas sont diagnostiqués chaque année dans tous les groupes d'âge avec environ 20 000 décès.

- Le LNH pédiatrique survient préférentiellement chez l'enfant plus âgé et l'adolescent, avec un pic entre 5 et 15 ans.

- Il existe une prédominance masculine nette, avec un sex-ratio de 2 à 3 garçons pour 1 fille (6).

1.1.3. Clinique :

Les signes révélateurs qui permettent de faire le diagnostic de LMNH, sont variables en fonction du type de lymphome :

- Lymphomes abdominaux 40% (majoritairement des lymphomes de Burkitt) : douleur abdominales intenses, occlusion intestinale, « ventre chirurgical ».
- Lymphomes thoraciques : 25% (majoritairement des lymphomes lymphoblastiques) : difficultés respiratoires, toux, « pseudo crise d'asthme ».
- Lymphomes ORL : 15%, tuméfaction, épistaxis, sensation de nez bouché .
- Lymphomes ganglionnaires périphériques : 10% : tuméfaction dans le cou, au niveau des plis de l'aine, sous les bras.

- Autres : os, testicules, peau, organes profonds.

1.1.4. Diagnostic positif

Dans les lymphomes abdominaux et médiastinaux, le diagnostic peut être fait par la cytologie d'un épanchement ou d'un envahissement médullaire. Les cellules tumorales sont alors souvent suffisamment nombreuses pour permettre un immunophénotypage et une étude cytogénétique.

Dans les autres localisations, on réalise une biopsie transpariétale à l'aiguille fine ou une biopsie chirurgicale de la lésion tumorale.

1.1.5. Bilan d'extension

Les examens nécessaires pour faire le bilan d'extension sont :

- Examen clinique
- Radiographie du thorax et du cavum
- Echographie abdominale
- Médullogramme
- Etude du LCR
- NFS

Examens optionnels, à effectuer en fonction du contexte :

- Scanner de la tête et du cou.
- Scanner abdominal.
- Myélogramme.
- Scintigraphie osseuse.
- Tomographie par émission de positron (PET-scan).

1.1.6. Classification

Selon l'OMS, les lymphomes non hodgkiniens de l'enfant sont classés en :

- Lymphome de Burkitt : représente 60% des LMNHH.
- Lymphome lymphoblastique T ou B : représente 25%
- Lymphome à grandes cellules : représente 15% et dominé par :
  - Les lymphomes centroblastiques

- Les lymphomes T pléimorphes périphériques à cellules moyennes et grandes
- Les lymphomes anaplasiques à grandes cellules appelées histiocytoses malignes (7)

Tableau 1 : Classification de l'extension des LNH de l'enfant

(Classification du St-Jude Hospital ou Classification de Murphy) (8)

Stades	Fréquence (%)	Extension du NHL
I	5	Une localisation unique, ganglionnaire ou extraganglionaire, en dehors de l'abdomen ou du médiastin
II	15	Une localisation digestive unique (le plus souvent de la région iléocæcale) avec ou sans atteinte du premier relais ganglionnaire mésentérique, **ou** tumeur extirpable de façon ségmentaire, **ou** deux (ou plus) localisations ganglionnaires et/ou extra-ganglionnaires du même côté du diaphragme
III	55	Localisations ganglionnaires ou extraganglionnaires de part et d'autre du diaphragme, **ou** tumeur primitive intrathoracique, **ou** localisation abdominale étendue, **ou** tumeur paraspinale ou épidurale
IV	25	Atteinte médullaire et/ou neuroméningée, quelles que soient les autres atteintes

1.1.7. Traitement

-La chimiothérapie : est maintenant le principal traitement des LNH. Les facteurs déterminants pour la chimiothérapie sont d'une part l'immunophénotype (B ou T), et d'autre part le stade.

-La chirurgie : connaît encore trois indications principales :

a) la biopsie nécessaire à l'établissement du diagnostic si d'autres sources de cellules ne sont pas accessibles ou si la biopsie permet dans le même temps l'ablation complète d'une tumeur très localisée qui bénéficiera ultérieurement d'un traitement léger

b) en présence d'un abdomen aigu : invagination irréductible, perforation intestinale, suspicion d'appendicite ou hémorragie gastro-intestinale importante.

c) pour une ré intervention chirurgicale.

- La radiothérapie : n'est utilisée qu'exceptionnellement, pour une irradiation du système nerveux central en cas d'atteinte méningée initiale, ainsi que pour l'irradiation d'une masse persistante dans le médiastin.

Pour les LNH de stade I et II, une induction et une consolidation intensives de deux mois au total, avec ou sans prophylaxie neuroméningée, dépendant de circonstances particulières, a permis d'obtenir des taux de guérison de l'ordre de 90% pour les lymphomes de type Burkitt et les LNH B diffus à grandes cellules ainsi que pour les LNH anaplasiques à grandes cellules (5,7).

Pour les LNH lymphoblastiques de stade I et II, l'induction et la consolidation doivent être suivies d'une phase d'entretien de six mois pour obtenir des résultats similaires. (6,7).

Pour les LNH de stade III et IV, un traitement plus lourd, d'une durée d'environ huit mois pour les LNH à cellules B, et de 18 à 24 mois pour les LNH immunoblastiques, associé à une prophylaxie neuroméningée obligatoire, produit des résultats comparables à ceux obtenus pour les LNH des stades I et II. (5,7).

A partir des protocoles classiques LMB 89 de la Société française pour le cancer de l'enfant (SFCE) pour traiter les LNH à cellules B,3 et NHL-BFM 90 pour traiter les LNH lymphoblastiques à cellules T de stades III et IV de la *Gesellschaft für Pädiatrische Onkologie und Hämatologie,* sont apparues des modalités de traitement visant à éliminer l'irradiation crânienne ainsi que d'autres visant à explorer le rôle potentiel de certains anticorps monoclonaux nus ou conjugués dirigés contre des antigènes spécifiques des cellules lymphomateuses (3,7).

Les lymphomes à grandes cellules B sont traités comme les lymphomes de Burkitt avec une efficacité comparable. Les lymphomes anaplasiques à grandes cellules répondent également à des traitements courts (quatre à sept mois), similaires à ceux utilisés pour les LNH de Burkitt.

Les rechutes sont difficiles à traiter, une rémission durable est obtenue dans 10 à 30% des cas seulement, en général après ablation par administration d'agents alkylants à hautes doses et transplantation de cellules souches hématopoïétiques autologues ou allogéniques. Jusqu'à 50% des rechutes isolées au niveau du SNC peuvent être contrôlées par des traitements conventionnels avec radiothérapie.

1.2. Lymphomes malins hodgkinien

1.2.1. Introduction

Le lymphome de Hodgkin résulte de la prolifération de lymphocytes anormaux qu'on appelle cellules de Hodgkin et de cellules dites de « Reed-Sternberg ».

Il existe deux sous-types de lymphomes de Hodgkin :

- Le lymphome de Hodgkin classique, le plus fréquent
- Le lymphome de Hodgkin nodulaire à prédominance lymphocytaire

1.2.2. Epidémiologie

- Le lymphome de Hodgkin représente environ 5 à 6 % des cancers pédiatriques (9).

Son profil épidémiologique est unique en raison de sa distribution bimodale : un premier pic autour de l'âge de 2 ans et un second, beaucoup plus important, à l'adolescence (9).

Sexe-ratio : On observe une prédominance masculine marquée chez le jeune enfant, mais cette différence entre les sexes tend à s'équilibrer (diminuer) avec l'augmentation de l'âge vers l'adolescence (9).

1.2.3. Clinique

1/Adénopathies

A-Adénopathies superficielles :

- Cervicales (60 -70%), axillaires (5%), sus claviculaires ou inguinales.

-Isolées ou poly-adénopathies, asymétriques +++, fermes, indolores, non inflammatoires, non compressives, parfois sensibles si croissance rapide ou à l'ingestion d'alcool.

- Croissance lente, parfois régression spontanée mais transitoire et incomplète.

B- Adénopathies profondes :

- Médiastinales : 2/3 des cas, avec des signes de compression à minima (toux, dyspnée) rarement un syndrome de veine cave inférieure.

- Abdominales : plus rarement douleurs abdominales ou une masse palpable trompeuse.

2/ Signes systémiques

Manifestations viscérales isolées : manifestations pleuropulmonaires, formes abdominales, formes osseuses, ...

Fièvre continue isolée : inexpliquée > 38°C, au long cours, irrégulière, ondulante. Parfois des formes fébriles pures plusieurs semaines avant les autres signes ; amaigrissement, sueurs, prurit ...

1.2.4. Diagnostic positif

- La biopsie ganglionnaire est indispensable pour confirmer le diagnostic et préciser le type histologique.

- L'analyse anatomopathologique :

Le diagnostic est purement histopathologique, il regroupe les 4 signes cardinaux de la maladie la cellule de Reed-Sternberg(CRS) (figure1) :

- Grande cellule 25-50 µ, irrégulières
- Noyau bilobé ou polylobé, aspect en miroir
- Nucléole central : œil de hibou
- Cytoplasme abondant, basophile, sans granulations.

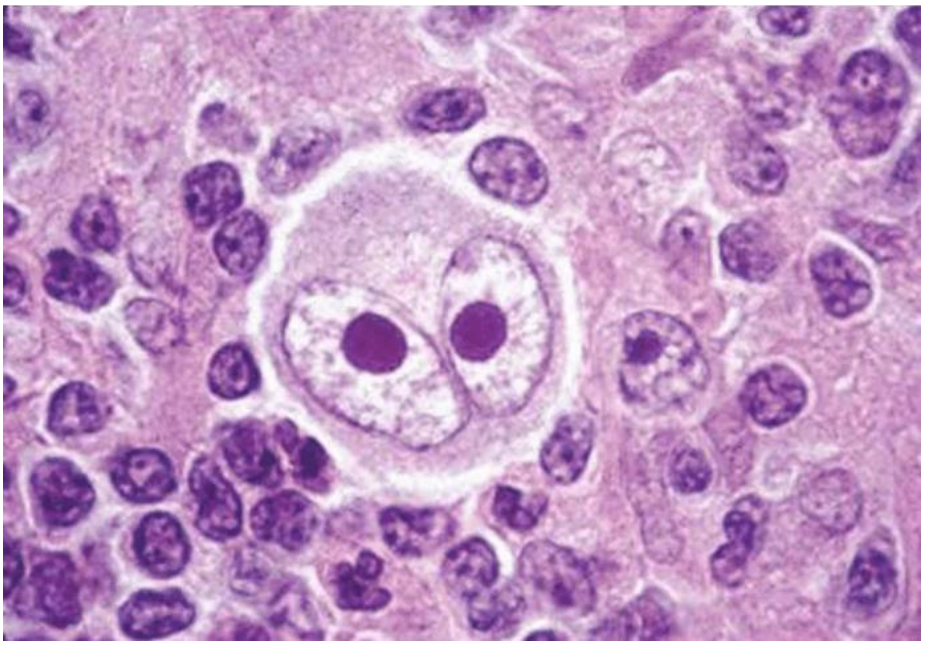

Figure 1: Cellule de Reed Sternberg. Manascero, A. (2003) Atlas de morfología celular, alteraciones y enfermedades relacionadas.Bogotá: CEJA

-La classification OMS 2022 des Lymphomes de Hodgkin classiques : 4 sous-types :

- Type 1: Riche en lymphocytes (5%)
- Type 2: Scléro-nodulaire (70%)

- Type 3: Cellularité mixte (20-25%)
- Type 4: Déplétion lymphocytaire (<5 %)

-Immunohistochimie : utile au diagnostic, la cellule de Reed Sternberg exprime : les antigènes de cellule lymphoïde activée : CD30, et aussi CD15.

Lymphomes de Hodgkin classiques : CD15+ CD30+ CD20+ dans 30% cas.

1.2.5. Traitement

-Polychimiothérapie :

- ABVD (Adriamycine (Adriblatine®), Bléomycine, Vinblastine (Velbe®), Dacarbazine (Déticène®)).
- BEACOPP (Bléomycine, Etoposide, Adriamycine, Cyclosphophamid/e, Vincristine, Procarbazine, Prednisone)

- Radiothérapie : Sur les sites ganglionnaires initialement atteint.
- Immunothérapie : Brentuximab vedotin : Anticorps monoclonal conjugué anti-CD30
- Autogreffe de cellules souches hématopoïétiques (CSH).

2. Tumeurs du Système Nerveux Central

2.1. Médulloblastome

2.1.1. Introduction

Le médulloblastome est la tumeur maligne la plus fréquente de la fosse postérieure chez l'enfant et représente le deuxième cancer le plus fréquent parmi les tumeurs pédiatriques du système nerveux central. Il touche principalement l'enfant avec un pic d'incidence bimodal entre 3–4 ans et 8–10 ans, mais peut survenir à tout âge pédiatrique. Il s'agit d'une tumeur embryonnaire agressive du système nerveux central (10).

2.1.2. Étiologie et facteurs associés

L'étiologie du médulloblastome demeure inconnue dans la majorité des cas. Cependant, certaines formes peuvent être associées à des syndromes génétiques rares, notamment le syndrome de Gorlin et le syndrome de Turcot, suggérant une implication de mécanismes moléculaires et génétiques dans sa pathogenèse (11,12).

2.1.3. Clinique

Les signes cliniques du médulloblastome sont dominés par les symptômes d'hypertension intracrânienne et de dysfonction cérébelleuse.

Les patients présentent fréquemment des céphalées, des vomissements, des nausées, des troubles visuels tels que la diplopie, ainsi que des troubles de la marche et de la coordination (ataxie) (13).

2.1.4. Diagnostic

L'imagerie par résonance magnétique (IRM) cérébrale avec injection de gadolinium constitue l'examen de choix pour le diagnostic initial du médulloblastome. Elle permet de préciser la localisation tumorale, son extension et ses rapports avec les structures adjacentes. Le diagnostic de certitude repose sur l'examen histologique du tissu tumoral obtenu par biopsie ou, idéalement, par résection chirurgicale complète (11,13).

-Bilan d'extension et stadification

Après confirmation diagnostique, un bilan d'extension est indispensable afin d'évaluer la dissémination tumorale. Celui-ci comprend : une IRM de l'ensemble du rachis, une ponction lombaire avec étude cytologique du liquide céphalorachidien, une IRM cérébrale post-opératoire pour évaluer la maladie résiduelle.

La stratification du risque repose principalement sur la taille de la tumeur résiduelle post-opératoire et la présence ou non de dissémination métastatique (14).

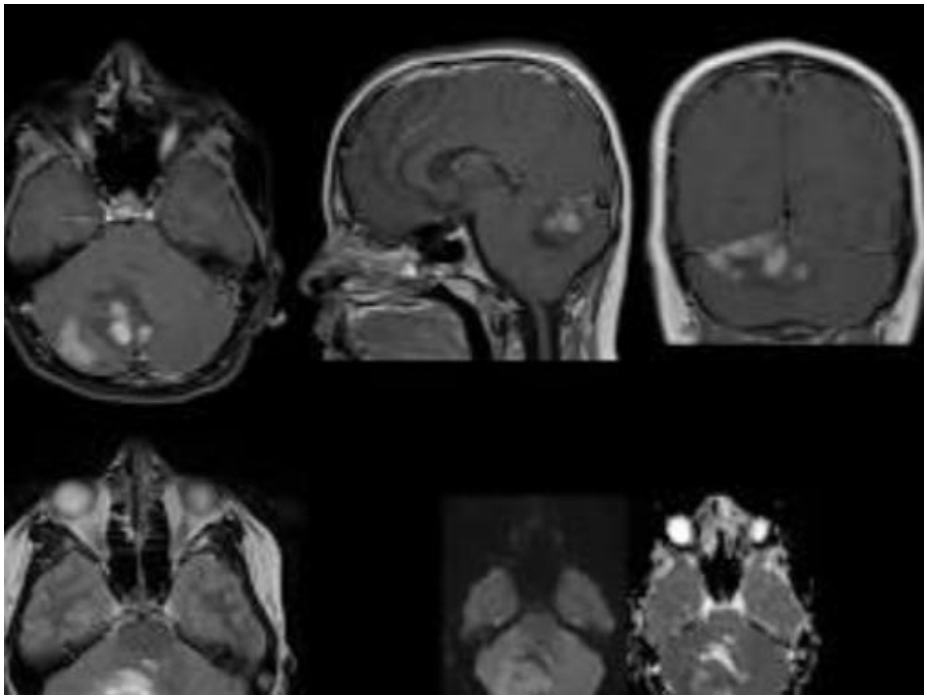

Figure 2: Medulloblastoma MRI brain sagittal coronal pediatric

Classification moléculaire

La classification moléculaire fait désormais partie intégrante de l'évaluation diagnostique du médulloblastome. Selon la classification de l'OMS 2021, on distingue quatre groupes moléculaires principaux : WNT-activé, SHH-activé, Groupe 3, Groupe 4.

Ces sous-groupes présentent des profils biologiques, thérapeutiques et pronostiques distincts (11,12).

2.1.6. Traitement

Le traitement du médulloblastome repose sur une approche multimodale associant la chirurgie, la radiothérapie et la chimiothérapie. Chez les enfants de plus de 3 ans, la résection chirurgicale maximale suivie d'une radiothérapie craniospinale et d'une chimiothérapie adjuvante constitue le traitement standard. Chez les enfants de moins de 3 ans, des protocoles thérapeutiques visant à éviter ou retarder la radiothérapie peuvent être proposés, reposant sur une chimiothérapie intensive associée ou non à une autogreffe de cellules souches hématopoïétiques (12,14).

2.2. Astrocytomes

2.2.1. Introduction

Les astrocytes sont des cellules gliales en forme d'étoile constituant une part importante du parenchyme cérébral et assurant diverses fonctions selon leur localisation dans le système nerveux central. Les

astrocytomes regroupent des tumeurs allant de formes indolentes de bas grade à des tumeurs hautement malignes (15).

Les astrocytomes représentent, en tant que groupe tumoral, les tumeurs du système nerveux central les plus fréquentes chez l'enfant, constituant environ 40 % des tumeurs cérébrales pédiatriques. La majorité des cas survient entre l'âge de 5 et 9 ans. Ces tumeurs peuvent apparaître dans toutes les régions du cerveau ou de la moelle épinière, mais sont le plus souvent localisées au niveau du cervelet (15).

Malgré des similitudes morphologiques, les astrocytomes pédiatriques et ceux de l'adulte présentent des différences biologiques notables, incluant des altérations moléculaires distinctes, des différences d'origine tumorale, de prise en charge thérapeutique et d'évolution clinique (16,17).

2.2.2. Clinique

La majorité des patients présente des signes d'hypertension intracrânienne, tels que des céphalées matinales, des vomissements et une léthargie. Les manifestations cliniques varient en fonction de la localisation tumorale (15).

Les tumeurs cérébelleuses peuvent provoquer une faiblesse, des tremblements ou une ataxie. Les atteintes des hémisphères cérébraux sont responsables de déficits moteurs, sensitifs ou de crises convulsives. Les tumeurs intéressant les voies visuelles peuvent entraîner une baisse de l'acuité visuelle, une exophtalmie ou un nystagmus. Les astrocytomes médullaires se manifestent par des douleurs, une faiblesse, des troubles de la marche ou des dysfonctions sphinctériennes (7).

2.2.3. Diagnostic

L'imagerie par résonance magnétique (IRM) avec injection de produit de contraste constitue l'examen de référence pour le diagnostic, l'évaluation de l'extension tumorale et la détection des récidives. La tomodensitométrie (TDM) avec contraste peut être utilisée, mais elle est moins sensible et moins spécifique (1).

Dans la majorité des cas, une biopsie est nécessaire afin de déterminer le type histologique et le grade tumoral. Les astrocytomes sont classés en tumeurs de bas grade (grades 1 et 2, par exemple l'astrocytome pilocytique juvénile) et de haut grade (grades 3 et 4, incluant l'astrocytome anaplasique et le glioblastome) (16,17).

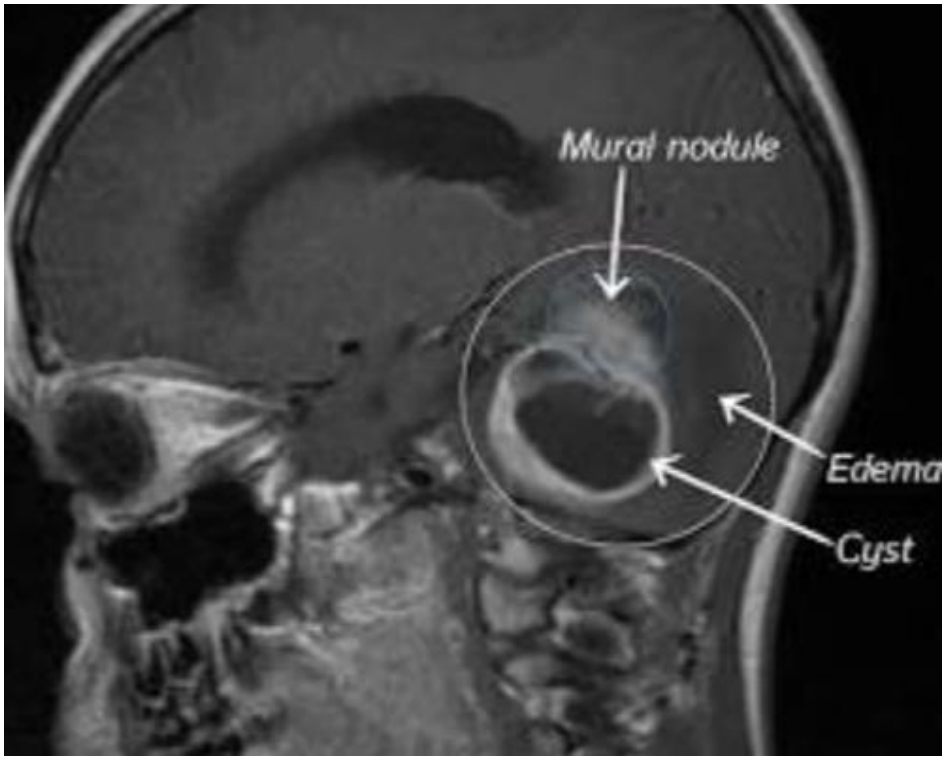

Figure 3: Pilocytic astrocytoma MRI brain pediatric cystic mural nodule

2.2.4. Traitement

-Astrocytomes de bas grade

La résection chirurgicale constitue le traitement principal, avec pour objectif une exérèse complète lorsque celle-ci peut être réalisée sans risque fonctionnel majeur. En cas de récidive locale, une nouvelle résection peut être bénéfique selon la localisation tumorale (17).

La chimiothérapie est indiquée chez les enfants présentant des tumeurs non résécables, incomplètement réséquées ou en progression après chirurgie. La radiothérapie est rarement utilisée en raison de ses effets neurocognitifs à long terme. Le pronostic global des astrocytomes de bas grade est excellent, avec une survie prolongée chez la majorité des patients (16,17).

-Astrocytomes de haut grade

Les astrocytomes de haut grade nécessitent une prise en charge multimodale associant chirurgie, radiothérapie et chimiothérapie. Les agents chimiothérapeutiques les plus utilisés sont le témozolomide et la lomustine (CCNU) (18,19).

Le pronostic reste défavorable, avec une survie globale à trois ans estimée entre 20 et 30 % (18,19).

2.3. Gliomes

2.3.1. Introduction

Les gliomes pédiatriques sont les tumeurs cérébrales les plus fréquentes chez l'enfant. Ils présentent une grande hétérogénéité clinique, histologique et moléculaire. Les progrès récents en neuro-oncologie pédiatrique ont transformé leur classification et ouvert la voie à des traitements ciblés.

2.3.2. Épidémiologie

Les gliomes représentent environ 40–50 % des tumeurs cérébrales pédiatriques. L'incidence est estimée entre 3 et 5 cas pour 100 000 enfants par an. Les gliomes de bas grade sont majoritaires.

Les localisations les plus fréquentes sont : cervelet, voies optiques, hémisphères cérébraux et tronc cérébral. Il n'existe pas de facteur environnemental clairement établi ; certaines associations génétiques existent (neurofibromatose de type 1 notamment) (22).

2.3.3. Origine cellulaire et physiopathologie

Les gliomes dérivent des cellules gliales : astrocytes, oligodendrocytes ou précurseurs gliaux. La tumorigenèse implique des anomalies des voies de signalisation de prolifération cellulaire (MAPK, PI3K/AKT, voies épigénétiques). Chez l'enfant, les altérations concernent souvent les mécanismes de régulation du développement neuronal (23).

2.3.4. Classification

La classification OMS moderne combine histologie et biologie moléculaire.

Gliomes pédiatriques de bas grade :

- Astrocytome pilocytique

- Gliome diffus de bas grade MAPK activé

Gliomes pédiatriques de haut grade :

- Gliome diffus de haut grade H3 altéré

- Gliome médian diffus H3K27 altéré

- Glioblastome pédiatrique

Cette approche améliore la précision diagnostique et la stratégie thérapeutique (20,21).

Altérations moléculaires majeures

Les anomalies moléculaires clés incluent :

- Activation de la voie MAPK (BRAF fusion, BRAF V600E)

- Altération H3K27 dans les gliomes de la ligne médiane

- Altérations MYB / MYBL1

- Anomalies FGFR1

Ces marqueurs ont une valeur diagnostique, pronostique et thérapeutique. (20,21)

2.3.5. Clinique

La symptomatologie dépend du siège tumoral et de la vitesse de croissance.

- Signes d'hypertension intracrânienne : céphalées, vomissements, ralentissement.
- Déficits focaux : faiblesse, troubles du langage, convulsions.
- Atteinte cérébelleuse : troubles de l'équilibre.
- Gliome du tronc : troubles des paires crâniennes, signes moteurs bilatéraux. (24).

2.3.6. Diagnostic

Le diagnostic définitif repose sur l'étude anatomopathologique. L'analyse immunohistochimique et génétique est désormais indispensable. Les techniques utilisées incluent : PCR, séquençage, hybridation moléculaire. La biopsie stéréotaxique est indiquée lorsque la résection n'est pas possible (23,25).

2.3.7. Traitement

La prise en charge est multidisciplinaire.

- Chirurgie : traitement principal des formes résécables ; objectif = exérèse maximale sûre.
- Chimiothérapie : utilisée surtout dans les bas grades évolutifs ou non résécables.
- Radiothérapie : indiquée dans certaines situations, avec prudence chez le jeune enfant.
- Thérapies ciblées : inhibiteurs BRAF et MEK dans les tumeurs correspondantes.
- **Essais cliniques** : fortement encouragés.

2.3.8. Pronostic

-*Gliomes de bas grade* : Ils ont généralement un bon pronostic. La chirurgie seule peut être curative. En cas de résidu ou progression : chimiothérapie ou thérapies ciblées (23,25).

-*Gliomes de haut grade* : Ils sont agressifs avec un pronostic réservé. Le traitement associe chirurgie quand possible, radiothérapie et chimiothérapie. Les recherches actuelles portent sur thérapies ciblées et immunothérapie (22,23).

2.4. Épendymome

2.4.1. Introduction

L'épendymome est une tumeur gliale du système nerveux central dérivée des cellules épendymaires qui tapissent les ventricules cérébraux et le canal médullaire. Chez l'enfant, il représente l'une des principales tumeurs cérébrales malignes. La classification moderne repose sur des critères histologiques et moléculaires. La prise en charge combine chirurgie et radiothérapie, avec une place plus limitée de la chimiothérapie. Les avancées récentes concernent la stratification moléculaire et les stratégies thérapeutiques adaptées au risque (26,27).

2.4.2. Épidémiologie

L'épendymome représente environ 6 à 10 % des tumeurs cérébrales pédiatriques. L'âge médian au diagnostic est d'environ 5 à 6 ans. Une proportion significative survient avant l'âge de 3 ans. Chez l'enfant, la localisation intracrânienne est majoritaire, notamment dans la fosse postérieure. Les formes médullaires sont plus fréquentes chez l'adulte.

2.4.3. Origine et physiopathologie

La tumeur dérive des cellules épendymaires bordant le système ventriculaire. La transformation tumorale implique des dérégulations de voies de signalisation du développement neural. Les profils moléculaires diffèrent selon la localisation (supratentorielle, fosse postérieure, médullaire). Ces différences biologiques expliquent les variations de pronostic (28).

2.4.4. Classification

La classification OMS des tumeurs du SNC intègre histologie et biologie moléculaire.

Sont décrits :

- Subependymoma (grade 1)
- Myxopapillary ependymoma (grade 2 OMS récent)
- Ependymoma classique
- Ependymoma anaplasique

La classification moléculaire distingue notamment des sous groupes supratentoriels et de fosse postérieure avec signatures génétiques spécifiques (26,27).

Sous-groupes moléculaires : Les études récentes identifient plusieurs groupes :

- Épendymome supratentoriel avec fusion ZFTA
- Épendymome supratentoriel avec fusion YAP1

- Épendymome de fosse postérieure groupe A (PFA)
- Épendymome de fosse postérieure groupe B (PFB)

Le groupe PFA est plus fréquent chez le jeune enfant et associé à un pronostic moins favorable (29).

2.4.5. Clinique

- Les signes dépendent de la localisation.
- Fosse postérieure : hypertension intracrânienne, vomissements, troubles de l'équilibre.
- Supratentoriel : crises d'épilepsie, déficit neurologique focal.
- Localisation médullaire : douleurs rachidiennes, troubles moteurs et sphinctériens.

L'hydrocéphalie est fréquente dans les formes intraventriculaires (30).

2.4.6. Diagnostic

-L'IRM cérébrale et médullaire avec contraste est l'examen de référence. La tumeur est souvent bien limitée mais peut s'étendre par les voies du LCR. Le bilan inclut l'exploration de tout l'axe neuraxial pour rechercher des dissémination.

-Le diagnostic repose sur l'examen histologique après exérèse ou biopsie. On observe des rosettes épendymaires et des pseudorosettes périvasculaires. L'immunohistochimie et les tests moléculaires sont nécessaires pour la sous- classification moderne (31).

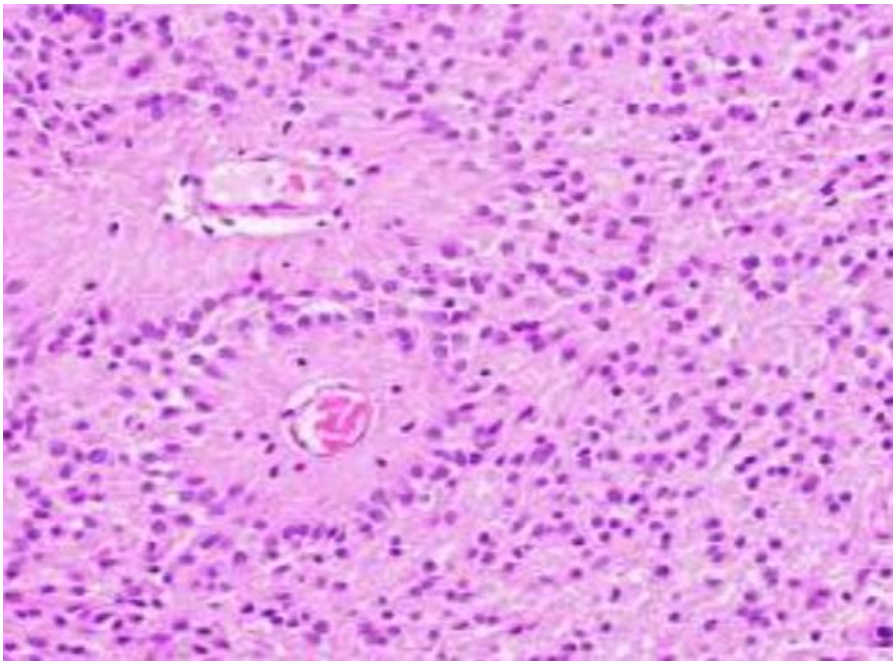

Figure 4: Ependymoma histology perivascular pseudorosettes micrograph

2.4.7. Traitement

- La chirurgie est l'étape centrale du traitement. L'objectif est une résection complète macroscopique quand elle est possible sans risque fonctionnel majeur. Le degré de résection est le facteur pronostique le plus important.

- La radiothérapie focale postopératoire est le standard en cas d'épendymome intracrânien. Elle améliore le contrôle local. Chez le très jeune enfant, des stratégies de retard ou d'adaptation de dose sont discutées pour limiter la toxicité neurocognitive (32).

- La chimiothérapie a un rôle limité. Elle peut être utilisée chez le nourrisson pour retarder l'irradiation ou dans les rechutes. Son bénéfice sur la survie globale reste moins efficace que pour d'autres tumeurs pédiatriques (31,32).

2.5. Tumeurs Germinales Intracrâniennes

2.5.1. Introduction

Les tumeurs germinales intracrâniennes pédiatriques sont des tumeurs rares dérivées des cellules germinales primitives. Elles représentent un groupe hétérogène comprenant les germinomes et les tumeurs germinales non germinomateuses. Elles siègent préférentiellement dans la région pinéale et suprasellaire. Le diagnostic repose sur l'imagerie, les marqueurs tumoraux et l'histologie. Le traitement associe chimiothérapie et radiothérapie avec des taux de survie élevés dans les formes germinomateuses (33,34).

2.5.2. Épidémiologie

Elles représentent environ 2 à 5 % des tumeurs cérébrales pédiatriques, avec une incidence plus élevée en Asie. Le pic d'âge se situe entre 10 et 19 ans. Il existe une légère prédominance masculine, surtout pour les localisations pinéales (35).

2.5.3. Embryologie et physiopathologie

Ces tumeurs proviennent de cellules germinales primordiales mal positionnées le long de la ligne médiane. Elles conservent une capacité de différenciation pluripotente expliquant la diversité histologique observée. La transformation tumorale implique des altérations de voies de régulation de la prolifération cellulaire (36).

2.5.4. Classification

La classification distingue

- Germinome
- Tératome (mature, immature)
- Tumeur du sac vitellin (yolk sac tumor)
- Choriocarcinome
- Carcinome embryonnaire
- Tumeurs mixtes

On regroupe souvent en deux catégories cliniques : germinomes et non-germinomes (36).

2.5.5. Clinique

Les signes dépendent du siège :

- Région pinéale : hydrocéphalie, céphalées, vomissements, syndrome de Parinaud.
- Région suprasellaire : diabète insipide, troubles visuels, retard de croissance, troubles pubertaires.
- Signes endocriniens fréquents par atteinte hypothalamo-hypophysaire (38).

2.5.6. Diagnostic

Le diagnostic combine imagerie, marqueurs et parfois biopsie. Dans certains cas typiques avec marqueurs élevés, le traitement peut débuter sans biopsie. L'étude histologique reste la référence quand elle est réalisable sans risque majeur (38).

Marqueurs tumoraux : Les marqueurs sont essentiels au diagnostic : AFP (alpha-foetoprotéine) et β-HCG. Ils sont dosés dans le sang et le LCR. Une élévation oriente vers une tumeur germinale non germinomateuse (39).

Imagerie : L'IRM cérébrale avec contraste est l'examen clé. Elle montre une masse médiane souvent bien limitée. Le bilan inclut l'étude de tout l'axe neuraxial et parfois l'IRM médullaire (39).

2.5.7. Traitement

Les germinomes sont très chimio- et radiosensibles. Le traitement associe chimiothérapie suivie de radiothérapie à dose réduite. Les taux de survie dépassent 85–90 % dans les séries récentes.

Les tumeurs germinales nécessitent un traitement plus intensif : polychimiothérapie, radiothérapie plus large et chirurgie dans certains cas (résidu tumoral, tératome).

3. Neuroblastome

3.1. Introduction

Le neuroblastome est le cancer le plus fréquent chez les nourrissons et est la tumeur solide la plus fréquente, autre que les tumeurs cérébrales, chez l'enfant.

Les neuroblastomes sont des tumeurs malignes, immatures, indifférenciées.

Les ganglioneuroblastomes sont des tumeurs intermédiaires et les ganglioneuromes sont des variantes bénignes du neuroblastome ; collectivement, elles sont appelées tumeurs de la crête neurale.

3.2. Epidémiologie

- Il représente 7 à 8% de tous les cancers de l'enfant. Presque 90% des neuroblastomes surviennent chez l'enfant de < 5 ans.

-Les neuroblastomes peuvent survenir dans l'abdomen (environ 65%), le thorax (15 à 20%), le cou, le pelvis ou d'autres sites.

-Dans près de 40 à 50% des cas, la maladie est localisée ou loco-régionale au moment du diagnostic; 50 à 60% ont des métastases au moment du diagnostic.

- La plupart des neuroblastomes apparaissent spontanément, mais 1 à 2% semblent être héréditaires.

3.3. Clinique

La symptomatologie du neuroblastome dépend de la localisation du cancer primitif et de la diffusion de la maladie.

Les symptômes les plus fréquents sont des douleurs abdominales, une gêne, une irritabilité, une diminution de l'appétit et une sensation de plénitude due à une masse abdominale.

Certains symptômes peuvent être dus aux métastases : Ils comprennent des douleurs osseuses dues aux métastases osseuses, des ecchymoses péri- orbitaires, une exophtalmie due à une métastase rétro-orbitaire, une distension abdominale et des problèmes respiratoires dus à des métastases hépatiques, en particulier chez le nourrisson. Les enfants qui ont une atteinte de la moelle osseuse peuvent avoir une anémie et une thrombopénie (pétéchies).

L'enfant peut présenter initialement des déficits neurologiques focaux ou une paralysie par infiltration de la tumeur dans le canal médullaire.

Les tumeurs du cou ou de la partie supérieure du thorax peuvent provoquer un syndrome de Claude Bernard-Horner (ptosis, myosis, anhidrose).

Il peut également présenter initialement des syndromes paranéoplasiques, comme une ataxie cérébelleuse, une opsoclonie-myoclonie, une diarrhée aqueuse ou une hypertension artérielle.

3.3.4. Diagnostic

- TDM/IRM
- Biopsie
- Parfois, myélogramme ou biopsie médullaire par forage
- Mesure des intermédiaires des catécholamines urinaires
- L'échographie anténatale de routine permet parfois de détecter un neuroblastome.

L'enfant qui présente des symptômes abdominaux ou une masse abdominale doit subir une échographie ou une TDM ou une IRM. Le diagnostic du neuroblastome est alors confirmé par la biopsie de la masse identifiée.

-Le diagnostic peut être établi sans biopsie ou chirurgie de la tumeur primitive par la présence de cellules caractéristiques dans le myélogramme ou la biopsie osseuse par forage, associée à une excrétion urinaire anormalement élevée de métabolites urinaires des catécholamines. Ces méthodes de diagnostic ne sont généralement pas utilisées, mais peuvent être utiles dans des situations où une biopsie et/ou une chirurgie sont envisagées comme un risque élevé en raison des caractéristiques des patients ou des tumeurs.

- L'acide vanillylmandélique urinaire (VMA), et/ou l'acide homovanillique (et/ou HVA), sont élevés chez ≥ 90% des patients. On peut utiliser un dosage sur les urines des 24 heures, mais un prélèvement d'urine est habituellement suffisant.

Si le site principal du neuroblastome est surrénal, il doit être différencié de la tumeur de Wilms et d'autres masses rénales. Il peut également devoir être différencié du rhabdomyosarcome, de l'hépatoblastome, du lymphome et des tumeurs d'origine génitale.

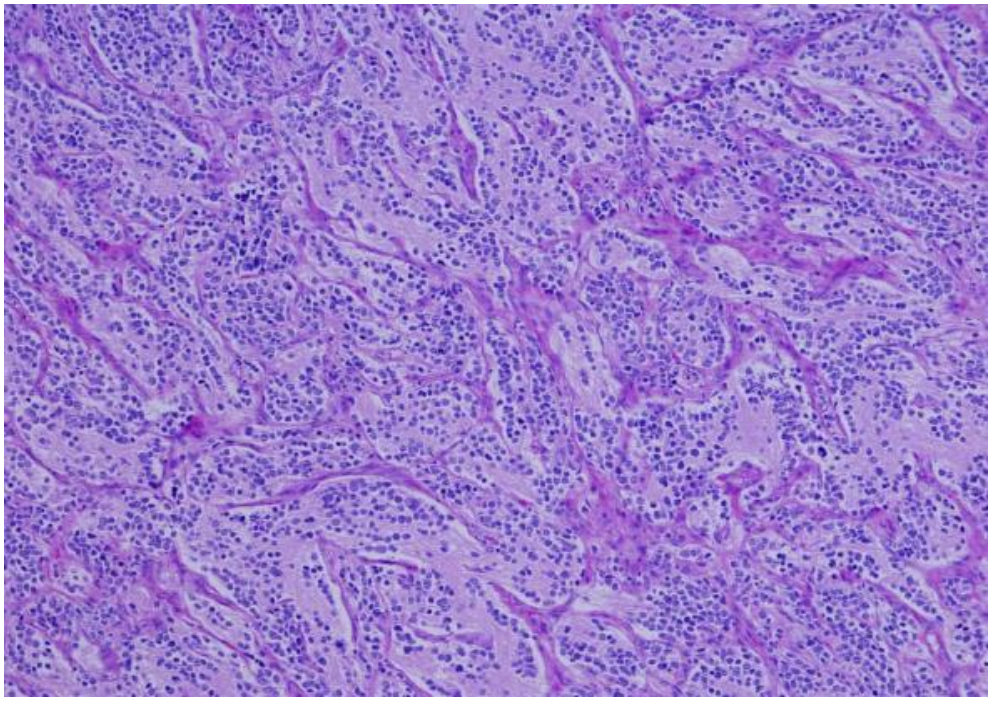

Figure 5 : Neuroblastome - Histologie. Source : OGphoto / Getty Images

3.3.5. Stades

La stadification du neuroblastome est effectuée à l'aide du système de stadification du groupe international de risque du neuroblastome (International Neuroblastoma Risk Group Staging System, INRGSS).

La stadification est basée sur ces facteurs :

- Emplacement de la tumeur
- Effet sur les organes voisins
- Propagation de la maladie
- Stade Propagation de la maladie (41).

Classification

a. Stade L1 Localisé : La tumeur ne s'est pas propagée au-delà de l'endroit où elle est apparue. Elle n'affecte pas d'organes voisins importants. Elle se limite à une partie du corps, telle que le cou, le thorax, l'abdomen ou le bassin.

b. Stade L2 Localisé : La tumeur ne s'est pas propagée aux parties du corps qui sont loin de la tumeur. Les tests montrent cependant que la tumeur est plus agressive envers les zones et les organes voisins. Ce sont là des « facteurs de risque définis par l'imagerie ». La tumeur peut également s'être propagée aux zones voisines

c. Stade M Métastatique : La tumeur s'est propagée à des parties distantes du corps. Cela inclut toutes les maladies métastatiques, à l'exception des tumeurs de stade MS.

d. Stade MS Métastatique : Pour les enfants de moins de 18 mois : La propagation du cancer est limitée à la peau, au foie ou à moins de 10 % de la moelle osseuse.

3.3.6. Traitement

- Résection chirurgicale

- Habituellement chimiothérapie

- Parfois, chimiothérapie à haute dose puis transplantation de cellules souches

- Parfois, radiothérapie

- Acide cis-rétinoïque en traitement d'entretien en cas de maladie à haut risque

- Immunothérapie

4. Rétinoblastome

4.1. Introduction

Le rétinoblastome est une tumeur maligne primitive de la rétine, touchant principalement le nourrisson et le jeune enfant. Il constitue le cancer intraoculaire le plus fréquent en pédiatrie et représente une urgence diagnostique et thérapeutique, en raison des risques vitaux et de perte visuelle (42).

4.2. Épidémiologie

L'incidence est estimée entre 1/15 000 et 1/30 000 naissances vivantes, représentant environ 2 % des cancers pédiatriques. Moins de 5 % des cas sont diagnostiqués après l'âge de 5 ans.

Environ 25 à 40 % des patients présentent une atteinte bilatérale, correspondant toujours à une forme héréditaire.

Les formes unilatérales constituent la majorité des cas, dont près de 60 % sont non héréditaires (43,44).

4.3. Génétique et physiopathologie

Le rétinoblastome est lié à l'inactivation du gène suppresseur de tumeur RB1, situé sur le chromosome 13q14. La perte de fonction des deux allèles est nécessaire au développement tumoral (43,44).

4.4. Clinique

-Leucocorie : reflet pupillaire blanc, souvent remarqué par les parents.

-Strabisme : deuxième signe le plus courant (45)

-Inflammation oculaire, baisse de l'acuité visuelle ou douleurs.

Formes avancées : extension extraoculaire avec céphalées, vomissements ou douleurs osseuses (45).

4.5. Diagnostic

Examen ophtalmologique :

Fond d'œil par ophtalmoscopie indirecte sous anesthésie générale.

Tumeur : masse blanchâtre surélevée, parfois avec essaimage vitréen.

Imagerie :

- Échographie oculaire : identification de la masse tumorale.
- Tomodensitométrie (TDM) : met en évidence des calcifications intratumorales.

- IRM orbitaire : examen de choix pour évaluer l'extension au nerf optique, à la choroïde et aux structures intracrâniennes.

Examens complémentaires :

En cas de suspicion d'extension extra oculaire : IRM cérébrale et ponction lombaire.

Biopsie tumorale : contre-indiquée à cause du risque de dissémination (40).

4.6. Traitement

Le traitement vise la guérison tout en préservant l'œil et la vision si possible. Il dépend du stade tumoral, de la latéralité et de la fonction visuelle (46).

- Formes unilatérales avancées

Énucléation : traitement de référence, avec ablation maximale du nerf optique.

- Formes moins avancées

Traitements conservateurs : chimiothérapie + traitements locaux (photocoagulation, cryothérapie, hyperthermie laser).

- Formes bilatérales

Chimiothérapie intra-artérielle, photocoagulation, radiothérapie ou énucléation unilatérale + traitement conservateur de l'autre œil.

- Chimiothérapie

Protocoles à base de carboplatine, étoposide et vincristine.

5. Tumeur maligne du rein : Tumeur de Wilms ou néphroblastome

5.1. Introduction

La tumeur de Wilms est un cancer embryonnaire du rein composé de blastème, de stroma et de structures épithéliales. Elle est le plus souvent sporadique (1–2 % de cas familiaux). Elle survient surtout avant l'âge de 5 ans et représente environ 5 % des cancers pédiatriques. Les formes bilatérales sont rares (~5 %) (47).

5.2. Facteurs génétiques et anomalies associées

- Mutation ou délétion du gène WT1 et parfois WT2.
- Perte d'hétérozygotie (LOH) en 1p et 16q.
- Altérations du gène WTX.
- Environ 10 % avec malformations congénitales (surtout génito urinaires).
- Hémihypertrophie possible.
- Syndrome WAGR : Wilms + aniridie + anomalies génito urinaires + retard du développement (48).

5.3. Clinique

- Masse abdominale palpable indolore (signe principal).
- Douleurs abdominales.
- Hématurie micro ou macroscopique.
- Fièvre.
- Anorexie.
- Nausées et vomissements.
- Hypertension artérielle possible.

5.4. Diagnostic

- Échographie abdominale avec Doppler : examen initial.

- TDM ou IRM abdominale : taille, extension, rapports vasculaires.

- TDM thoracique : recherche de métastases pulmonaires.

- Biopsie généralement évitée (risque de dissémination).

-Confirmation le plus souvent après néphrectomie.

5.5. Traitement

<u>Chirurgie :</u>

- Néphrectomie avec résection tumorale.
- Chirurgie conservatrice possible dans cas sélectionnés.

Chimiothérapie :

- Schéma standard : vincristine + actinomycine D.
- Ajout de doxorubicine selon stade et histologie.
- Chimiothérapie préopératoire dans protocole SIOP.

Radiothérapie :

- Indiquée pour stades avancés.
- Utilisée si atteinte ganglionnaire.
- Indiquée en cas de métastases ou histologie à haut risque.

Stratégies internationales :

- COG (USA) : chirurgie d'emblée puis chimiothérapie.

- SIOP (Europe) : chimiothérapie préopératoire puis chirurgie.

6. Tumeurs malignes du foie

6.1. Hépatoblastome

6.1.1. Introduction

L'hépatoblastome est la tumeur maligne primitive du foie la plus fréquente chez l'enfant. Il s'agit d'une tumeur rare, touchant principalement les nourrissons et les enfants de moins de 4 ans, avec un âge médian au diagnostic d'environ 18 mois. Son incidence est estimée à 1–2 cas par million d'enfants par an, avec une prédominance masculine. Malgré sa rareté, les progrès réalisés dans le diagnostic, la chimiothérapie et la chirurgie ont permis d'améliorer considérablement le pronostic de cette affection lorsqu'elle est prise en charge dans des centres spécialisés (49,50).

6.1.2. Physiopathologie et aspects histologiques

L'hépatoblastome est une tumeur embryonnaire dérivant de cellules hépatiques immatures. Sur le plan histologique, on distingue des formes épithéliales pures (fœtales, embryonnaires ou mixtes) et des formes mixtes épithélio-mésenchymateuses. Plusieurs anomalies génétiques ont été décrites, notamment l'activation de la voie de la β-caténine. L'hépatoblastome peut également être associé à certains syndromes génétiques comme le syndrome de Beckwith-Wiedemann ou la polypose adénomateuse familiale (51,52).

6.1.3. Clinique

La présentation clinique est dominée par une augmentation du volume abdominal ou la découverte d'une masse abdominale palpable. Les signes généraux sont rares.

6.1.4. Diagnostic

Biologie:

Le dosage de l'alpha-foetoprotéine (AFP) est un élément clé du diagnostic. Elle est élevée dans plus de 90 % des cas et constitue également un marqueur essentiel pour le suivi évolutif (53,54).

Imagerie :

L'échographie abdominale est l'examen de première intention. Elle est complétée par un scanner ou une IRM pour préciser l'extension tumorale, l'atteinte vasculaire et la résécabilité de la tumeur (55).

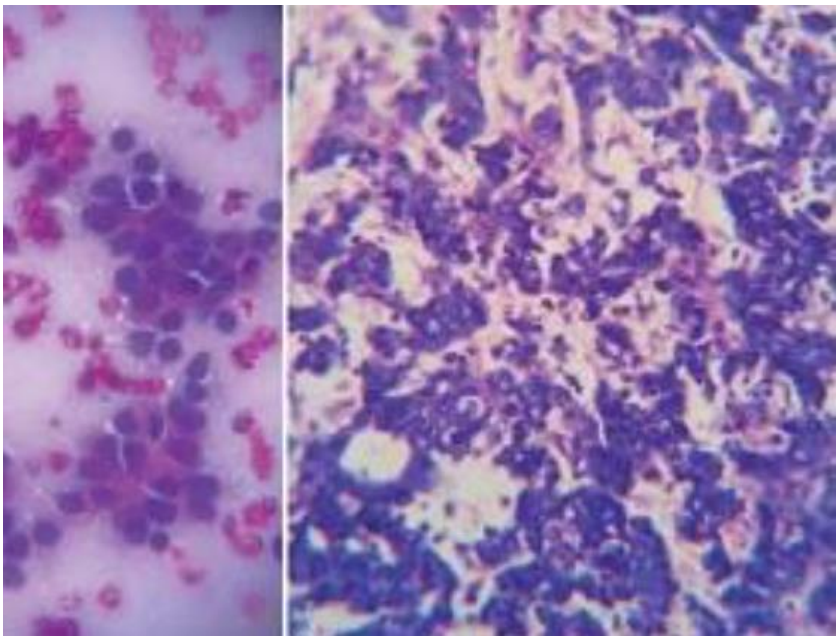

Figure 6: Hépatoblastoma histology micrograph histology section

6.1.5. Classification

La classification PRETEXT (Pretreatment Extent of Disease) est utilisée pour évaluer l'extension de la tumeur avant traitement. Elle repose sur l'atteinte des quatre secteurs hépatiques et permet d'orienter la stratégie thérapeutique et d'évaluer le pronostic. Des critères additionnels (V, P, M, E) précisent l'atteinte vasculaire, ganglionnaire ou métastatique (56,57).

6.1.6. Traitement

Le traitement de l'hépatoblastome est multimodal et repose sur l'association de la chimiothérapie et de la chirurgie.

- Chimiothérapie : la chimiothérapie néoadjuvante, principalement à base de cisplatine, permet de réduire le volume tumoral et de rendre la tumeur résécable dans un grand nombre de cas (85).
- Chirurgie : La résection chirurgicale complète est le principal facteur pronostique de guérison. Lorsque la tumeur est non résécable, la transplantation hépatique constitue une alternative thérapeutique efficace (59).

6.2. Hépatocarcinome

6.2.1. Introduction

L'hépatocarcinome est une tumeur maligne primaire du foie chez l'enfant. Contrairement aux adultes, il survient moins fréquemment et présente des caractéristiques biologiques et cliniques distinctes. La prise en charge nécessite une approche multidisciplinaire intégrant chirurgie, chimiothérapie et parfois transplantation hépatique (60,61).

6.2.2. Épidémiologie

L'incidence est très faible, moins de 1 cas pour 1 million d'enfants par an. Le pic d'âge se situe généralement entre 10 et 15 ans. Une légère prédominance masculine est observée. Il peut survenir sur un foie sain ou dans le cadre d'une maladie hépatique chronique (fibrose congénitale, hépatite chronique.....) (55,56).

6.2.3. Clinique

Les signes cliniques sont souvent non spécifiques :

- Masse abdominale palpable
- Douleur abdominale
- Perte de poids, anorexie
- Vomissements
- Parfois ictère ou ascite dans les formes avancées

6.2.4. Diagnostic

Le diagnostic repose sur un faisceau d'éléments : imagerie, marqueurs tumoraux (AFP), et parfois biopsie. Chez l'enfant, un taux très élevé d'AFP associé à une masse hépatique est fortement évocateur.

6.2.5. Traitement

- La chirurgie : La résection complète de la tumeur est le traitement de choix. Quand la tumeur n'est pas résécable, la transplantation hépatique peut être envisagée.

- Chimiothérapie : Des protocoles néo-adjuvants ou adjuvants à base de cisplatine, doxorubicine et vincristine sont utilisés pour réduire la taille de la tumeur avant chirurgie ou pour traiter les formes avancées.

7. Tumeurs osseuses malignes

7.1. Ostéosarcome

7.1.1. Introduction

Il s'agit d'une tumeur osseuse primitive dérivée du tissu conjonctif (sarcome) de haut grade qui a des propriétés ostéoblastiques (il produit de l'ostéoïde et de l'os immature). On l'appelle aussi sarcome ostéogénique.

7.1.2. Epidémiologie

-Il touche environ 2 à 3 individus par million par an, et surtout entre l'âge de 10 et 20 ans.

7.1.3. Localisation

Il est localisé dans la métaphyse des os longs, surtout le fémur distal, le tibia proximal et l'humérus proximal (près du genou et loin du coude).

7.1.4. Radiographie

La lésion est intramédullaire mais peut éroder le cortex et s'étendre dans les tissus mous. La lésion est mixte, ostéolytique et ostéocondensante.

L'extension dans les tissus mous est mieux appréciée à l'IRM. Un PET-scan est essentiel dans le bilan d'extension.



Figure 7: Osteosarcoma | Radiology Reference Article | Radiopaedia.org

7.1.5. Clinique

La douleur est généralement le premier symptôme. Mais comme elle survient chez un adolescent actif, on l'attribue souvent à tort au début à l'activité physique ou à un traumatisme. La douleur s'intensifie au cours des semaines puis un gonflement apparaît dans les tissus mous quand la tumeur sort de l'os.

7.1.6. Histoire naturelle

L'OS grandit rapidement. Il y a souvent un retard de plusieurs mois entre les premiers symptômes et le diagnostic (3 à 6 mois en moyenne). La tumeur double de volume en 2 à 4 semaines. Lors du diagnostic, environ 15% ont déjà des métastases. Une fracture pathologique peut survenir. Les métastases peuvent se faire soit dans le même os ou l'os adjacent (skip métastase), soit à distance (surtout métastases pulmonaires). Les métastases osseuses sont plus rares (62).

7.1.7. Traitement

- Le traitement consiste en une chimiothérapie néo-adjuvante et adjuvante, en une chirurgie de la tumeur primitive et en une chirurgie des métastases (pulmonaires).

- La chimiothérapie est débutée dès que possible après le diagnostic. La chimiothérapie suit le protocole Euramos (European and American Osteosarcoma Study Group) (63).

- Une nouvelle évaluation IRM est réalisée avant la chirurgie pour s'assurer de l'absence d'extension de la tumeur malgré la chimiothérapie.

- Dans la prise en charge de l'ostéosarcome, la kinésithérapie a une grande place pour permettre au patient de récupérer la meilleure fonction possible.

7.2. Sarome D'EWING

7.2.1. Introduction

Il s'agit d'une tumeur neuroectodermique primitive (primitive neuroectodermal tumor PNET). Les cellules à l'origine de la tumeur sont des cellules mésenchymateuses souches présentes dans l'os. Dans 85% des cas, on retrouve la translocation t(11;22) qui entraine l'apparition d'une protéine de fusion (EWSFLI1) et dans les autres 15%, on retrouve une autre translocation t(21;22) donnant lieu à la synthèse d'une protéine anormale EWS-ERG. Dans les deux cas, la protéine anormale entraîne une activation continue du récepteur membranaire IGF-1, responsable de la prolifération cellulaire (64).

7.2.2. Epidémiologie

Il touche environ 3 individus par million par an, et surtout avant 20 ans. C'est exceptionnel dans la population d'origine africaine.

7.2.3. Localisation

Il peut être localisé partout dans le squelette (aussi bien dans les os longs que les os plats et que dans le squelette axial). Les localisations les plus fréquentes sont le fémur, le tibia, la fibula, l'humérus, le pelvis.

7.2.4. Radiographie

La lésion est intramédullaire mais peut éroder le cortex et s'étendre dans les tissus mous. La lésion est purement ostéolytique, à la différence de l'os. L'extension dans les tissus mous est mieux appréciée à l'IRM. Un PET-scan est essentiel dans le bilan d'extension.



Figure 8: Sarcome d'Ewing - Ensemble by St. Jude

7.2.5. Clinique

La douleur est généralement le premier symptôme. La douleur s'intensifie au cours des semaines puis un gonflement apparaît dans les tissus mous quand la tumeur sort de l'os. EWS peut parfois donner de la fièvre.

Histoire naturelle :

EWS grandit rapidement. Il y a souvent un retard de plusieurs mois entre les premiers symptômes et le diagnostic (3 à 6 mois en moyenne). Des métastases peuvent déjà être présentes chez 30% des patients lors de la détection du cancer (au niveau des poumons et de la moelle osseuse).

7.2.6. Traitement

Le traitement consiste en une chimiothérapie néo-adjuvante et adjuvante, en une chirurgie de la tumeur primitive et en une chirurgie des métastases (pulmonaires). La chimiothérapie est débutée dès que possible après le diagnostic. La chimiothérapie suit le protocole Euro-Ewing (74). Une nouvelle évaluation IRM est réalisée avant la chirurgie pour s'assurer de l'absence d'extension de la tumeur malgré la chimiothérapie. Souvent la tumeur diminue beaucoup de volume suite à la chimiothérapie.

8. Tumeurs mésenchymateuses malignes

8.1. Introduction

Les tumeurs mésenchymateuses malignes (TMM) de l'enfant représentent 5 à 10% des tumeurs malignes de l'enfant. Elles constituent un groupe hétérogène de tumeurs de différenciations variées en fonction de leur tissu d'origine supposée. Elles incluent principalement les tumeurs d'origine musculaire, celles dérivées des tissus conjonctifs, vasculaires, nerveux ou adipeux.

Le terme de tumeur mésenchymateuse est synonyme de tumeur des tissus mous (tissu conjonctif commun et spécialisé).

La classification des tumeurs conjonctives repose sur le type du tissu formé par la tumeur (différenciation) et non plus sur la cellule à partir de laquelle la tumeur est supposée naitre (histogenèse) (65).

8.2. Epidémiologie

Incidence globale : Environ 7 à 10 % de l'ensemble des cancers de l'enfant

Incidence annuelle estimée :

1 à 2 cas / 100 000 enfants / an pour les sarcomes des tissus mous

0,8 à 1,2 cas / 100 000 enfants / an pour les sarcomes osseux

Répartition : Sarcomes des tissus mous (STM) : ~50–60 % / Sarcomes osseux : ~40–50 % (66).

8.3. Tumeurs du tissu conjonctif commun

8.3.1. Les fibrosarcomes

Tumeur mésenchymateuse maligne, touche les sujets âgés de sexe masculin.

Siège ubiquitaire.

-Macroscopie : tumeur non encapsulée mais circonscrite, de consistance dure et de coloration blanchâtre.

-Microscopie : prolifération de cellules fusiformes agencées en longs faisceaux entrecroisés, de densité cellulaire élevée avec atypies cyto-nucléaires et mitoses. -*Evolution* : récidives locales et métastases.

8.4. Tumeurs vasculaires malignes

8.4.1. Angiosarcome

- Siège : os, muscle, foie, rate, peau

- Macroscopie : masse hémorragique friable avec remaniements kystiques

- Histologie : prolifération cellulaire maligne avec cavités vasculaires contenant des hématies.

8.4.2. Sarcome de KAPOSI

Cette tumeur est habituellement unique et localisée dans le derme chez les sujets âgés.

- Une prolifération de cellules fusiformes, creusée de fentes vasculaires, extravasation des hématies en files indiennes.

- Associée à l'infection par le virus HHV8.

8.5. Tumeurs musculaires

8.5.1. Tumeurs musculaires striées

8.5.1.1. Rhabdomyosarccome

8.5.1.1.1. Introduction

Le rhabdomyosarcome (RMS) appartient aux sarcomes de tissu mou qui a une différenciation musculaire striée et peut se développer presque dans n'importe quelle partie du corps humain, y compris dans des sites où il n'existe normalement pas de tissu musculaire strié.

8.5.1.1.2. Epidémiologie

Le rhabdomyosarcome (RMS) est la tumeur mésenchymateuse la plus fréquente chez les enfants et les adolescents (60 à 70 % d'entre elles). Son incidence annuelle est de 4,3 par million chez les enfants de 0 à 14 ans, avec environ 350 nouveaux cas diagnostiqués aux seuls États-Unis, et il représente 5,8% de toutes les tumeurs solides malignes chez les enfants.

Parmi les tumeurs solides extra-crâniales de l'enfant, le RMS est la troisième tumeur après le neuroblastome et le néphroblastome (67).

8.5.1.1.3. Histologie

Il existe 2 principaux sous-types histologiques de rhabdomyosarcome:

- *Embryonnaire:* caractérisé par la perte d'hétérozygotie sur le chromosome 11p15.5.
- *Alvéolaire:* associé à une translocation t(2;13), qui fusionne le gène PAX3 avec le gène FOXO1 (FKHR) et t(1;13), qui fusionne le gène PAX7 avec le gène FOXO1 (FKHR).

8.5.1.1.4. Localisation

Bienque le rhabdomyosarcome puisse être observé presque n'importe où dans le corps, il existe plusieurs zones de prédilection :

- La région tête et du cou (environ 35%), habituellement dans l'orbite ou le nasopharynx: le plus répandu chez l'enfant d'âge scolaire.
- L'appareil génito-urinaire (environ 25%), habituellement dans la vessie, la prostate ou le vagin : survenant habituellement chez le nourrisson et le tout-petit.
- Les membres (environ 20%) : surtout chez l'adolescent
- Le tronc /sites divers (environ 20%).

Environ 15 à 25% des enfants présentent initialement une maladie métastatique. Le poumon est le site de métastases le plus courant ; les os, la moelle osseuse et les ganglions lymphatiques sont d'autres sites possibles.

8.5.1.1.5. Clinique

-Les enfants n'ont généralement pas de symptômes systémiques tels que fièvre, sueurs nocturnes, ou perte de poids. En règle générale, ils présentent initialement une masse ferme palpable ou un dysfonctionnement d'organe dû à une compression par la tumeur.

- Les cancers orbitaires ou du nasopharynx peuvent entraîner un larmoiement, une douleur oculaire ou une exophtalmie. Les cancers du nasopharynx peuvent entraîner une congestion nasale, une modification de la voix, un écoulement mucopurulent.

- Les cancers de l'appareil génito-urinaire entraînent des douleurs abdominales, une masse abdominale palpable, des difficultés à la miction, une hématurie. Les tumeurs vaginales peuvent se manifester par un écoulement mucosanguineux avec une masse polypoïde faisant saillie du vagin.

- Les cancers des membres se présentent comme des masses fermes et disgracieuses situées n'importe où sur les bras ou les jambes.

-Dans tous les cas, les métastases régionales ganglionnaires se forment souvent ; les métastases dans les poumons, la moelle osseuse et les ganglions lymphatiques peuvent se produire et ne provoquent habituellement pas de symptômes.

8.5.1.1.6. Diagnostic

- TDM ou IRM
- Biopsie ou exérèse

Les masses sont évaluées par TDM, bien que les lésions de la tête et du cou soient souvent mieux définies par l'IRM. Le diagnostic de rhabdomyosarcome est confirmé par la biopsie ou l'exérèse de la masse.

Le bilan standard d'extension comporte une TDM du thorax, une tomographie par émission de positrons (PET), une scintigraphie osseuse, un myélogramme bilatéral et une biopsie osseuse.

8.5.1.1.7. Traitement

- Chimiothérapie et chirurgie
- Radiothérapie pour les lésions massives résiduelles ou microscopiques

- L'approche thérapeutique du rhabdomyosarcome est multimodale et consiste en une chimiothérapie associée à une chirurgie et/ou à une radiothérapie.

- L'exérèse complète du cancer primitif est recommandée lorsqu'elle peut être effectuée de manière sûre. Le cancer étant sensible à la chimiothérapie et à la radiothérapie, une résection agressive est déconseillée si elle s'associe à des lésions d'organe ou à des troubles fonctionnels.

-Quelle que soit la catégorie de risque, les enfants sont traités par chimiothérapie ; les médicaments le plus souvent utilisés sont la vincristine, l'actinomycine D (dactinomycine), le cyclophosphamide, la doxorubicine, l'ifosfamide, l'étoposide. Le topotécan et l'irinotécan sont d'autres médicaments qui ont une activité sur ce cancer.

- La radiothérapie est généralement recommandée chez les enfants présentant un résidu tumoral massif ou microscopique après la chirurgie et chez les enfants présentant une maladie à risque intermédiaire ou à haut risque (68).

8.5.2. Tumeurs musculaires striées

8.5.2.1. Les leiomyosarcomes

Généralités : Tumeurs musculaires lisses malignes. Surviennent électivement chez l'adulte, au niveau de la peau et des viscères creux, dont l'utérus, des tumeurs rares et de mauvais pronostic

Histologie : tumeur infiltrante et comporte des atypies cytonucléaires et de la nécrose.

8.6. Tumeurs adipeuses

8.6.1. Liposarcomes

- Siège : les membres, retro péritoine, tissu cutané.

- Macroscopie : aspect multi-nodulaire ; blanc jaunâtre de consistance molle

- Microscopie : plusieurs variétés histologiques : Liposarcome myxoïde, pléomorphe ou bien différencié.

8.7. Tumeurs cartilagineuses

8.7.1. Chondrosarcomes

- Siège : Tumeur de l'adulte, siège dans le tronc (bassin, omoplate, sternum) et les os longs.
- Macroscopie : tumeur de grande taille mal limitée d'aspect hétérogène
- Microscopie : lobules tumoraux totalement séparés par du tractus fibreux fait de substance fondamentale contenant des cellules isolées ou regroupées avec des caractères cytologiques de malignité.
- Evolution: locale lente, métastases tardives.

9. Tumeurs germinales malignes

9.1. Introduction

Les tumeurs germinales de l'enfant constituent un ensemble de maladies rares et hétérogènes par leur nature histologique, leur site de développement, et leur pronostic. Selon la théorique holistique de Teilum, leur point commun est de dériver d'une cellule germinale primordiale totipotente normalement destinée à devenir un gamète dans l'ovaire ou le testicule. Leur transformation tumorale donnerait lieu aux tumeurs germinales. Par ailleurs, un défaut de migration cellulaire au cours de l'embryogenèse pourrait expliquer leur présence et leur développement dans des territoires extra gonadiques, en principe sur la ligne médiane du corps (69) (70).

9.2. Epidémiologie

Les tumeurs germinales malignes sont rares (environ 40 enfants par an chaque année en France) et représentent près de 3% des cancers de l'enfant de moins de 15 ans, mais jusqu'à 16 % des cancers dans la population des 15 à 19 ans.

Selon les données épidémiologiques américaines du programme SEER (Surveillance, Epidemiology, and End Results) du National Cancer Institute, l'incidence annuelle des TGM de moins de 20 ans est estimée à dix cas par million de personnes dont 6,7 TGM gonadiques. (71).

9.3. Clinique

- Les symptômes dépendent de la localisation de la tumeur. Dans 2/3 des cas, les tumeurs germinales sont localisées dans les gonades.

  - Dans le cas d'une localisation testiculaire, on note une augmentation du volume du testicule. Chez le nourrisson, la tumeur est souvent découverte précocement par les parents. Ces tumeurs sont souvent diagnostiquées plus tardivement chez l'adolescent qui peut notamment tarder à en parler par pudeur. Elles peuvent donc être plus volumineuses et plus étendues (72).
  - Dans le cas d'une localisation ovarienne, il existe souvent une douleur abdominale et/ou une augmentation de volume de l'abdomen. Les tumeurs ovariennes surviennent essentiellement chez les adolescentes et les jeunes femmes. Les types tumoraux sont très variés (73) (74).

- D'autres symptômes peuvent être retrouvés dans le cadre de localisations extra-gonadiques :

  - Gêne respiratoire lorsque la tumeur est située dans le médiastin.
  - Bombement au niveau de la fesse, troubles urinaires ou constipation lorsque la tumeur est située dans la région du coccyx.
  - Maux de tête, vomissements, troubles visuels lorsque la tumeur est située dans le cerveau (75).

9.4. Diagnostic

- Le diagnostic d'une tumeur germinale repose principalement sur les examens d'imagerie qui seront réalisés en fonction des symptômes présentés (scanner ou IRM).

- Le bilan d'extension vise à rechercher des métastases dans le corps. Certaines tumeurs germinales sécrètent dans le sang ou dans le liquide céphalorachidien des substances que l'on appelle marqueurs tumoraux. Il s'agit de l'Alpha-Foeto Proteine (AFP), de l'hormone Chorio Gonadotrophique totale (hCG) et de sa sous-unité β libre. Ces marqueurs tumoraux aident au diagnostic initial et leur diminution au cours du temps permet de confirmer l'efficacité du traitement.

9.5. Traitement

- Le traitement de la tumeur germinale dépend de plusieurs facteurs, notamment l'âge de l'enfant, le type et la localisation de la tumeur et le stade de la maladie.

- Les principaux traitements des tumeurs germinales sont la chirurgie et la chimiothérapie.

- Dans certains cas (tumeur localisée, peu volumineuse, etc.), une intervention chirurgicale suivie d'une surveillance étroite peut suffire.

- Dans les autres cas, une chimiothérapie sera réalisée pour permettre une chirurgie secondaire.

- La radiothérapie peut également être utilisée lorsque la tumeur est située dans le cerveau ou en cas de maladie récidivante ou progressive.

- Après le traitement, une surveillance sera réalisée pendant plusieurs années comportant des examens cliniques et d'imagerie pour s'assurer de l'absence de récidive. La surveillance portera aussi sur les conséquences à long terme des traitements et de la maladie (76).

10. Autres cancers rares

10.1. Carcinome de la thyroïde

C'est le plus fréquent des carcinomes chez l'enfant, surtout chez l'adolescent.

Type principal : Carcinome papillaire (forme la plus courante et de bon pronostic).

Souvent lié à des antécédents d'irradiation (même thérapeutique) ou à des facteurs génétiques. Il métastase souvent aux poumons chez l'enfant, mais répond très bien au traitement à l'iode radioactif.

10.2. Carcinome corticosurrénal (Corticosurrénalome)

Tumeur de la glande surrénale. Elle est extrêmement liée au syndrome de Li-Fraumeni (mutation du gène TP53).

Signe clinique : Souvent découvert à cause d'une "puberté précoce".

10.3. Carcinome du nasopharynx (UCNT)

Tumeur située au rhinopharynx. Il y a un lien très fort avec le virus EBV (Epstein-Barr Virus). C'est une tumeur très sensible à la chimiothérapie et à la radiothérapie. Elle touche surtout les grands enfants et les adolescents.

10.4. Mélanome malin

Tumeur de la peau (mélanocytes). Très rare chez l'enfant avant la puberté.

10.5. Carcinome des glandes salivaires

Carcinome muco-épidermoïde : Se manifeste par une masse ferme au niveau de la parotide ou sous la mâchoire. Généralement de bas grade.

10.6. Tumeur Neuro-ectodermique Primitive (PPNET / Sarcome d'Askin)

Bien qu'elle ressemble au sarcome d'Ewing, elle est classée dans les tumeurs rares de la paroi thoracique.

10.7. Pancréatoblastome

C'est le cancer du pancréas spécifique à l'enfant. C'est une tumeur maligne mais qui peut être guérie par une chirurgie complète. Parfois associé au syndrome de Beckwith-Wiedemann.

10.8. Carcinomes Rénaux (RCC - Renal Cell Carcinoma)

Ils surviennent chez l'enfant plus âgé. Souvent associés à des translocations chromosomiques spécifiques (gène TFE3).

Traitement : La chirurgie est le traitement principal car ils sont peu sensibles à la chimiothérapie classique.

PARTIE PRATIQUE

CHAPITRE III

METHODOLOGIE

I. RAPPEL DES OBJECTIFS

Objectif principal : Etudier la fréquence des tumeurs solides chez les enfants hospitalisés au niveau de l'hôpital Sainte-Thérèse durant la période 2024-2025.

Objectifs secondaires :

- Décrire le profile épidémiologique des patients selon l'âge et le sexe.
- Déterminer les principales manifestations cliniques révélatrices des tumeurs solides chez l'enfant.
- Décrire les moyens diagnostiques et thérapeutiques utilisés.
- Comparer nos résultats aux données de la littérature.

II. MATERIELS ET METHODES

IL s'agit d'une étude rétrospective concernant les cas des cancers solides chez les enfants hospitalisés au niveau de l'hôpital Sainte Thérèse CHU Annaba durant la période allant de 01 janvier 2024 au 31 décembre 2025.

Le recueil des données a été effectué à partir des dossiers médicaux des patients hospitalisés au niveau du service.

Durant cette période, 40 cas de cancers solides ont été diagnostiqués chez des enfants âgés de moins de 16 ans.

Les paramètres étudiés sont :

- L'âge.
- Le sexe.
- Les données cliniques.
- Les examens complémentaires.
- La prise en charge thérapeutique.
- L'évolution clinique.

- Une fiche technique a été établie pour chaque patient afin de collecter les différentes informations épidémiologiques et cliniques.
- Les paramètres étudiés comprenaient l'âge, le sexe, les signes cliniques, les modalités thérapeutiques
- La non disponibilité de certaines informations dans quelques dossiers médicaux a constitué une difficulté lors de l'exploitation des données. Les dossiers incomplets ont été exclus de l'étude.

CHAPITRE IV

RESULTATS

RESULTATS

1. Données globales

Tableau 2 : Incidence hospitalière des cancers solides chez l'enfant

Année	Nombre de cas	Effectif total des admissions	Incidence hospitalière
2024	14	3336	0,42
2025	26	3237	0,80
Total	40	6573	0,61

L'analyse de l'incidence hospitalière globale montre une augmentation nette de l'indicateur d'une année à l'autre. En 2024, l'incidence est de 0,42 %, l'incidence a presque doublé en 2025 pour atteindre 0,80 % (26 cas sur 3 237 admissions).

Sur l'ensemble de la période étudiée (2ans), l'incidence hospitalière moyenne est de 0,61 % (40 cas sur 6 573 admissions).

Tableau 3 : Répartition des cancers solides par année

Année	Nombre de cas	%
2024	14	35
2025	26	65
Total	40	100

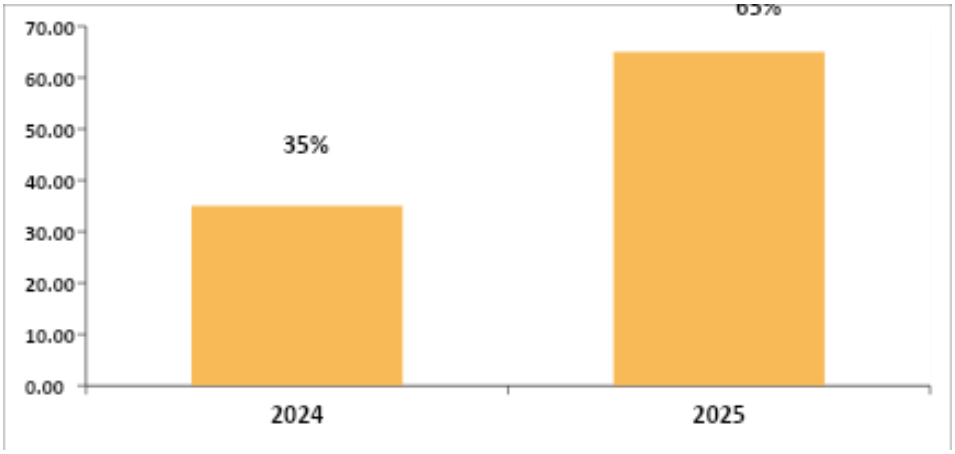

Sur un total de 40 cas de cancers solides pédiatriques colligés, la répartition annuelle montre une progression nette des diagnostics entre 2024 et 2025 :

Figure 9 Répartition des cancers solides chez l'enfant par année

En 2024 : 14 cas ont été enregistrés, soit 35 %.

En 2025 : Le nombre de cas a presque doublé pour atteindre 26 cas, soit 65 %.

Tableau 4 : Répartition des cancers solides selon l'âge

Tranche d'âge	Effectif	%
[0-5 ans[	14	35
[5-10 ans[	19	47,5
[10-15 ans[	7	17,5
Total	40	100

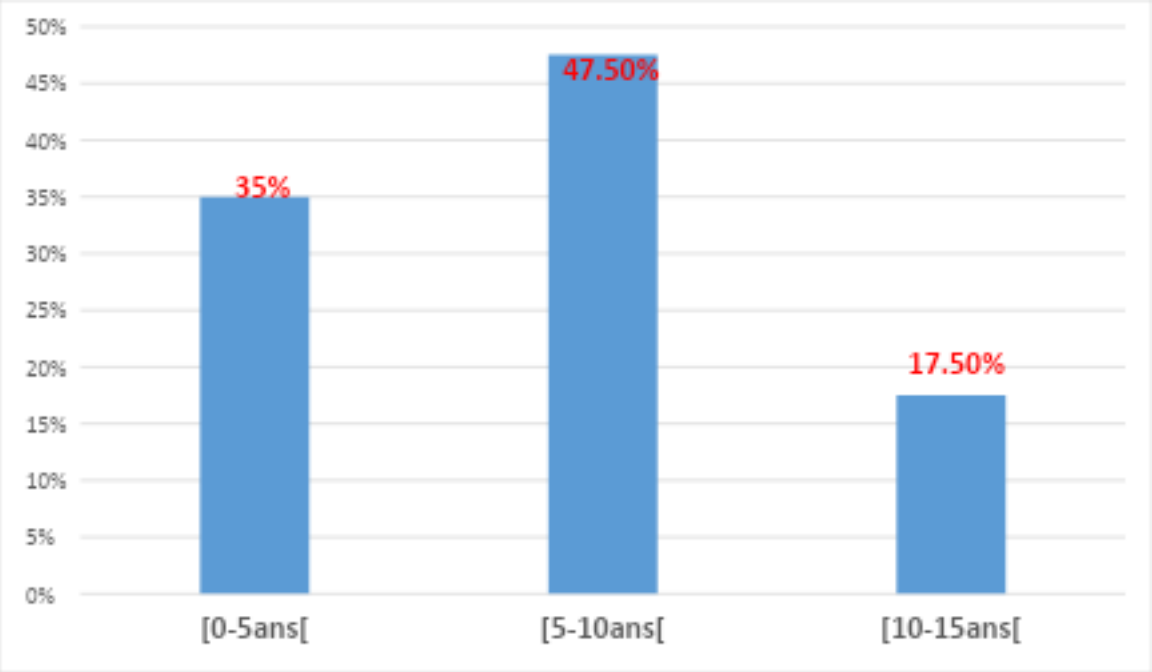

Figure 10: Répartition des cancers solides selon l'âge

La répartition selon l'âge montre une prédominance nette chez les enfants de 5 à10 ans.

Les enfants de moins de 10 ans représentent plus de 82 % de l'effectif global de l'étude.

Tableau 5 : Répartition des cancers solides selon le sexe

Sexe	Effectif	%
Masculin	21	52,5
Féminin	19	47,5
Total	40	100

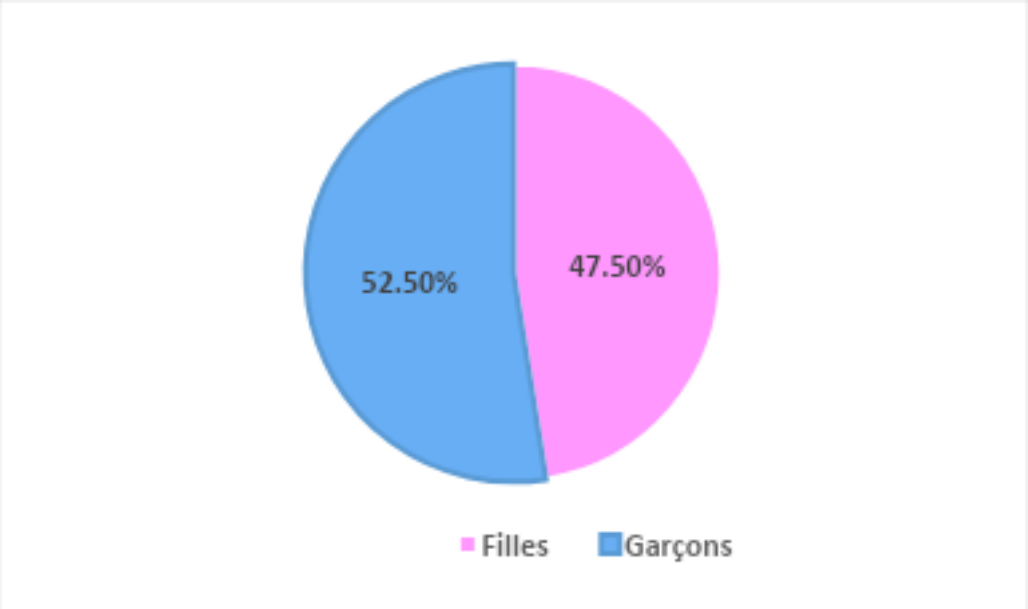

Figure 11 Répartition des cancers solides selon le sexe

La répartition par sexe montre une légère prédominance masculine soit 52,5 %.

Tableau 6 : Répartition des cancers solides de l'enfant selon le type

Les cancers	**Effectif**	**%**
Hépatoblastome	1	2,5
Néphroblastome	7	17,5
Neuroblastome	5	12,5
Rétinoblastome	3	7,5
Rhabdomyosarcome	3	7,5
Tumeurs cérébrales	7	17,5
LMNH	6	15
Tumeurs germinales malignes	3	7,5
Tumeurs osseuses	5	12,5
Total	40	100

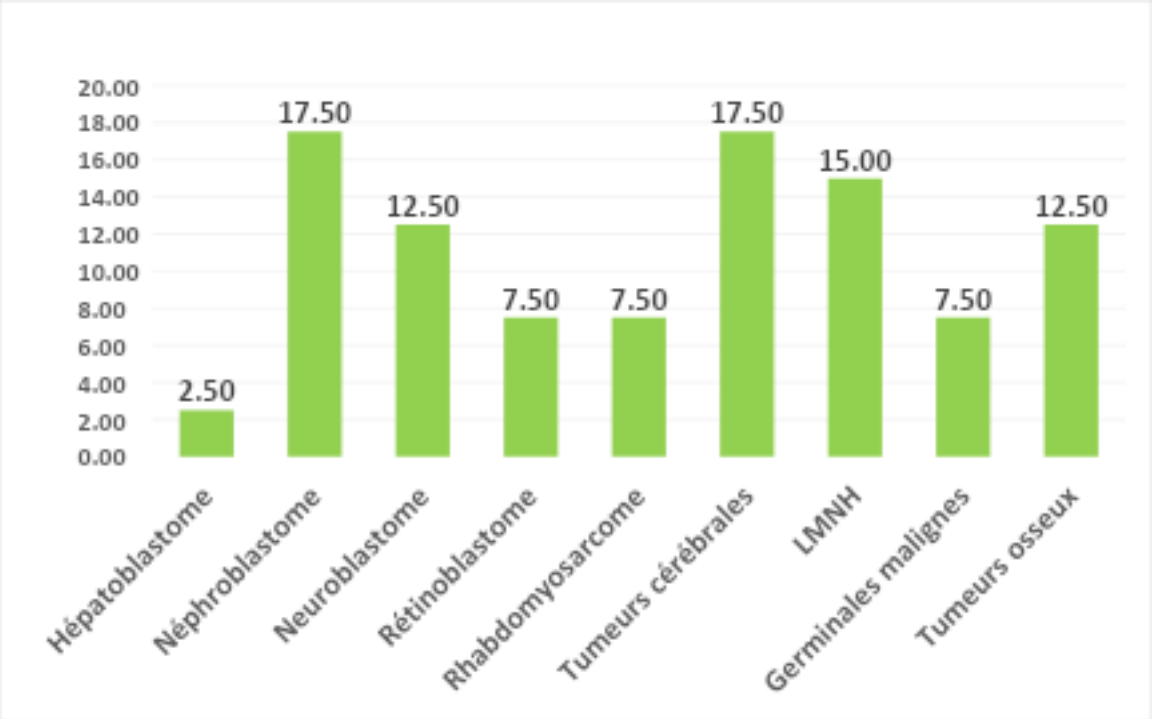

Figure 12 :Répartition des cancers solides chez l'enfant

On note dans notre série une prédominance des tumeurs du système nerveux central et des néphroblastomes avec 17,5 % chacun (7 cas). Les lymphomes malins non hodgkiniens viennent en troisième position avec 15 % des cas, les neuroblastomes et les tumeurs osseuses représentent chacun 12,5 %. En revanche, l'hépatoblastome constitue la tumeur la plus rare avec seulement 2,5 %.

2. Données par pathologie

2.1.Tumeurs cérébrales

Tableau 7: Répartition des tumeurs cérébrales selon l'âge

Tranches d'âges	Effectif	%
[0-5ans[	1	14,29
[5-10ans[	5	71,43
[10-15ans[	1	14,29
Total	7	100,00

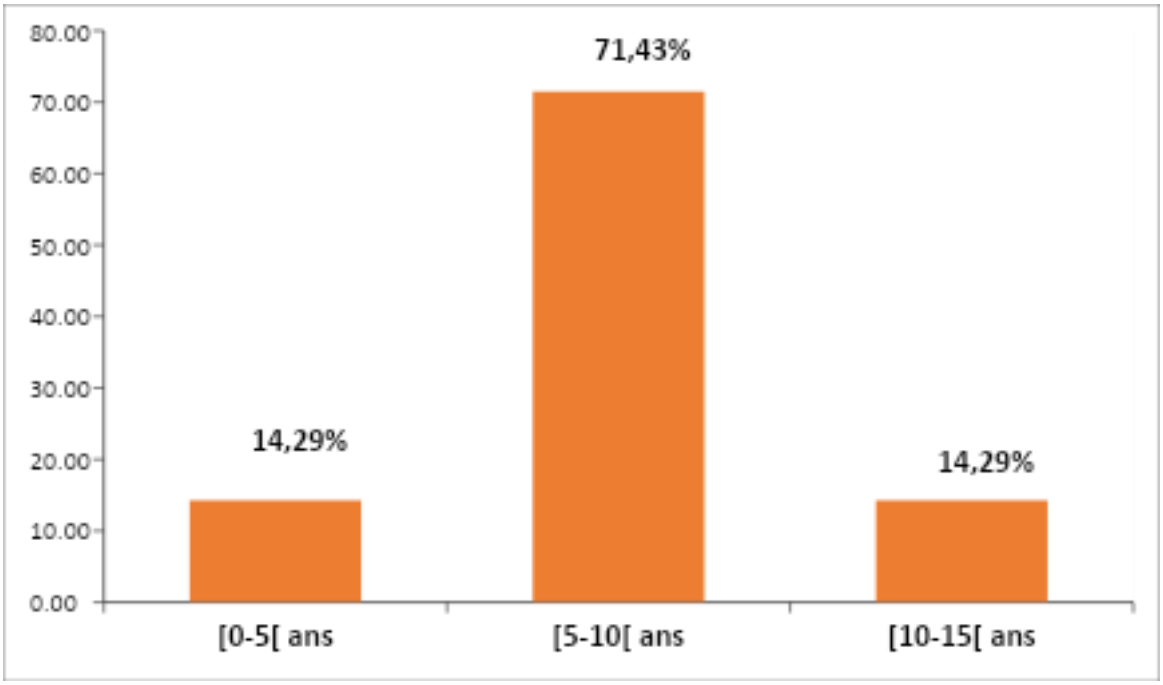

Figure 13 : Répartition des tumeurs cérébrales selon l'âge9-

Nous constatons que la tranche d'âge la plus touchée par les tumeurs cérébrales est celle comprise entre [5-10 ans [, avec un effectif de 5 cas, soit 71,43 %.

Tableau 8 : Répartition des tumeurs cérébrales selon le sexe

Sexe	Effectif	%
Masculin	4	57,14
Féminin	3	42,86
Total	7	100,00

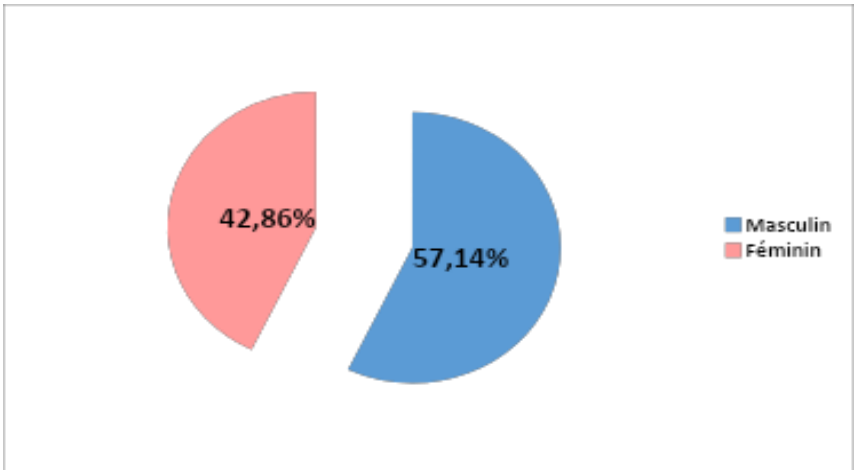

Figure 14: Répartition des tumeurs cérébrales selon le sexe

Une prédominance masculine est noté au sein de cet échantillon. Le ratio garçons /filles (Sex-ratio) est de 1,33.

Tableau 9: Répartition des tumeurs cérébrales selon le type histologique

Type	**Effectif**	**%**
Médulloblastome	3	42,86
Astrocytome	1	14,29
Gliome de chiasme	2	28,57
Ependymome	1	14,29
Total	7	100,00

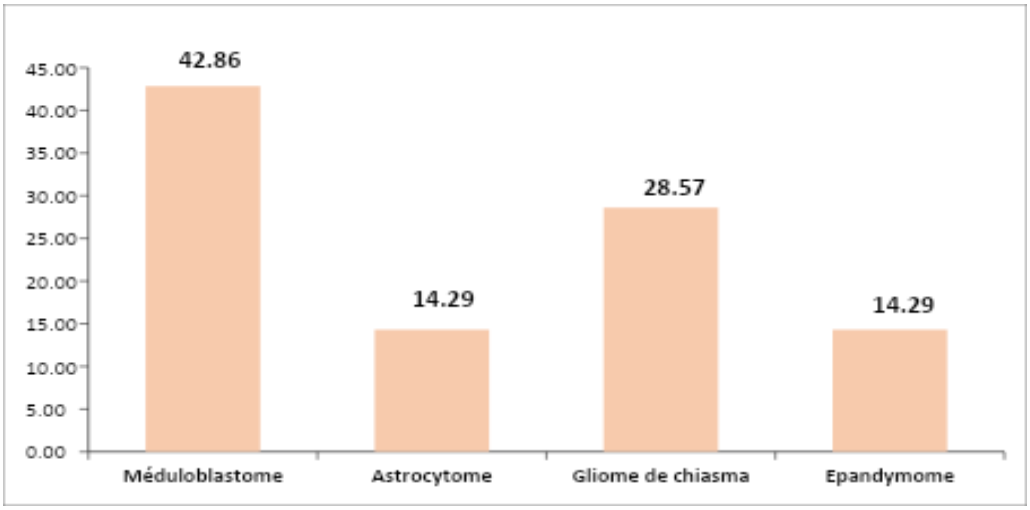

Figure 15 :Répartition des tumeurs cérébrales selon le type histologique

Le Médulloblastome est le type le plus fréquent avec 3 cas, soit 42,86 % de l'effectif total.

Le Gliome du chiasma arrive en deuxième position avec 2 cas, représentant 28,57 %.

2.2. LMNH

Tableau 10: Répartition des LMNH selon l'âge

Tranches d'âges	Effectif	%
[0-5ans[	0	0,00
[5-10ans[	3	50,00
[10-15ans[	3	50,00
Total	6	100,00

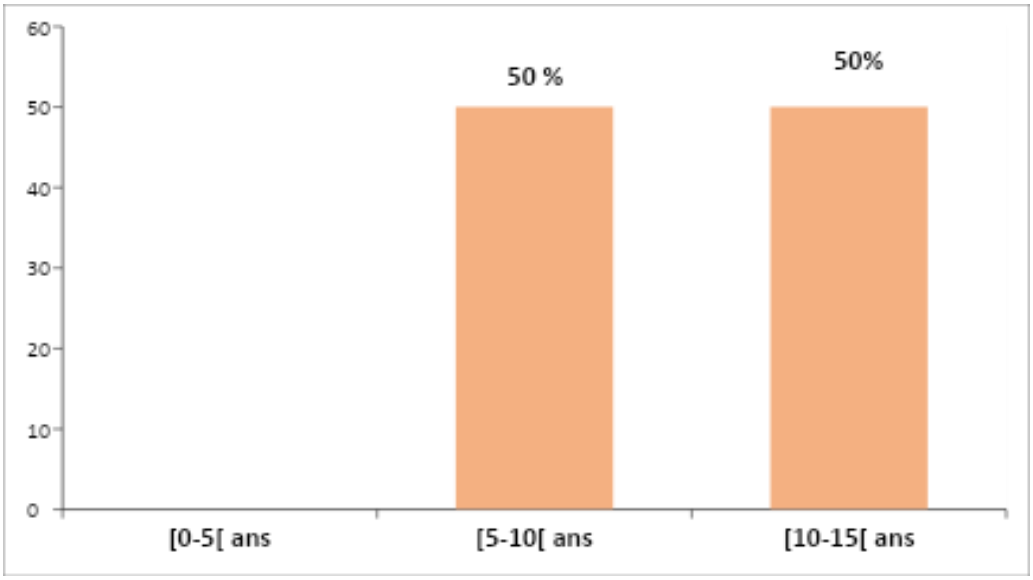

Figure 16 : Répartition de LMNH selon l'âge

L'analyse des tranches d'âge révèle une concentration des cas entre 5 et 15 ans, avec une distribution équivalente entre les groupes [5–10 ans [et [10–15 ans] (50 % chacun), alors qu'aucun cas n'a été observé dans la tranche [0–5ans [.

Tableau 11: Répartition des LMNH selon le sexe

Sexe	Effectif	%
Filles	2	33,33
Garçons	4	66,67
Total	6	100,00

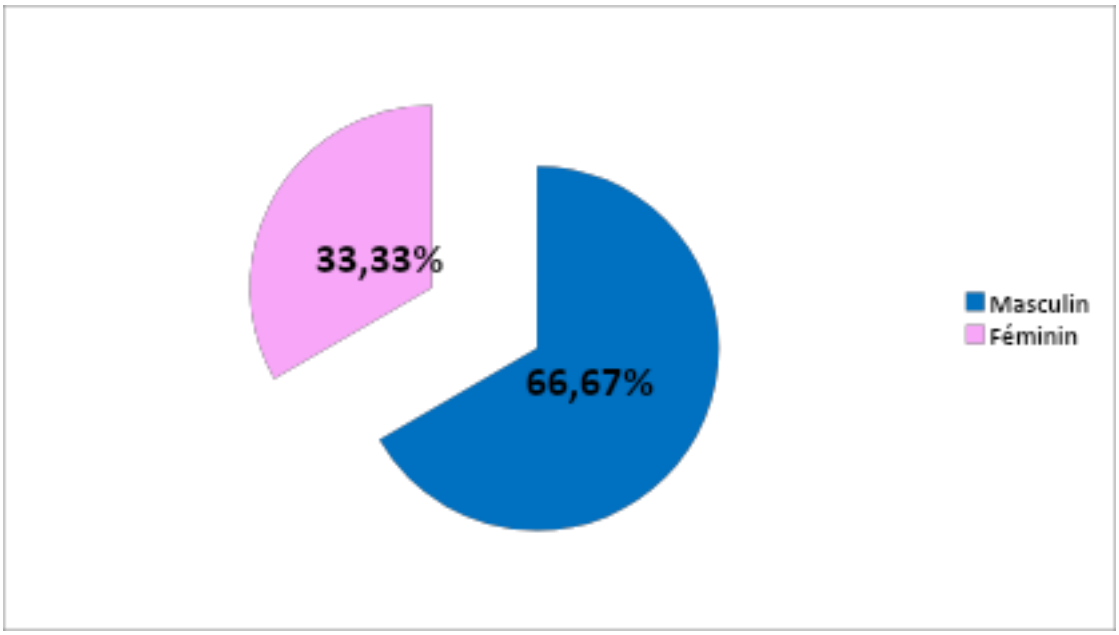

Figure 17 : Répartition des LMNH selon le sexe

La distribution selon le sexe met en évidence une nette prédominance masculine 66,67 %.

Tableau 12: Répartition des LMNH selon le type histologique

Type histologique	**Effectif**	**%**
Lymphome de Burkitt	3	50,00
LMNH type B	3	50,00
Total	6	100,00

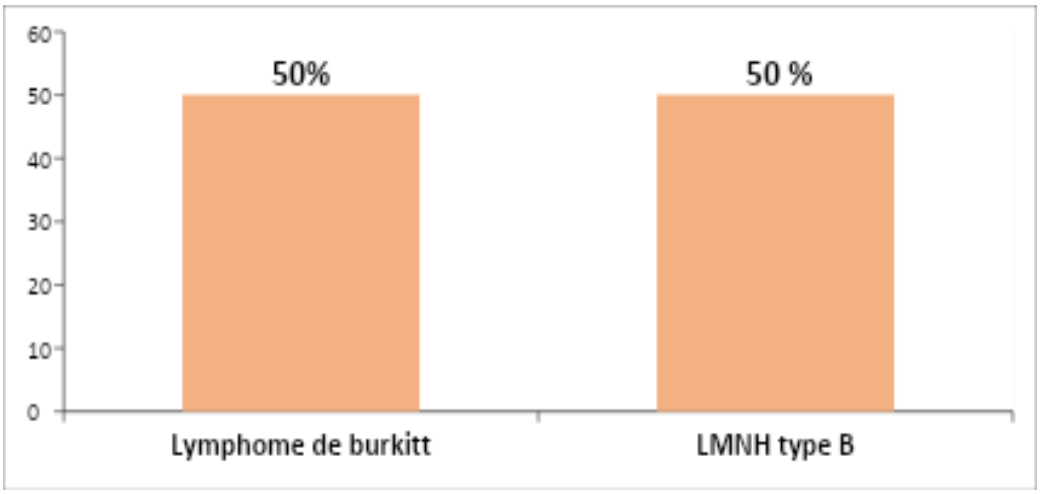

Figure 18 Répartition de LMNH selon le type histologique

L'analyse du type histologique révèle une répartition équilibrée entre le lymphome de Burkitt et les LMNH de type B, avec une fréquence identique de 50 % pour chaque entité.

2.3. Néphroblastome (n=7)

Tableau 13: Répartition des néphroblastomes selon l'âge

Tranches d'âges	Effectif	%
[0-5 ans [	5	71,43
[5-10 ans [	1	14,29
[10-15 ans [	1	14,29
Total	7	100

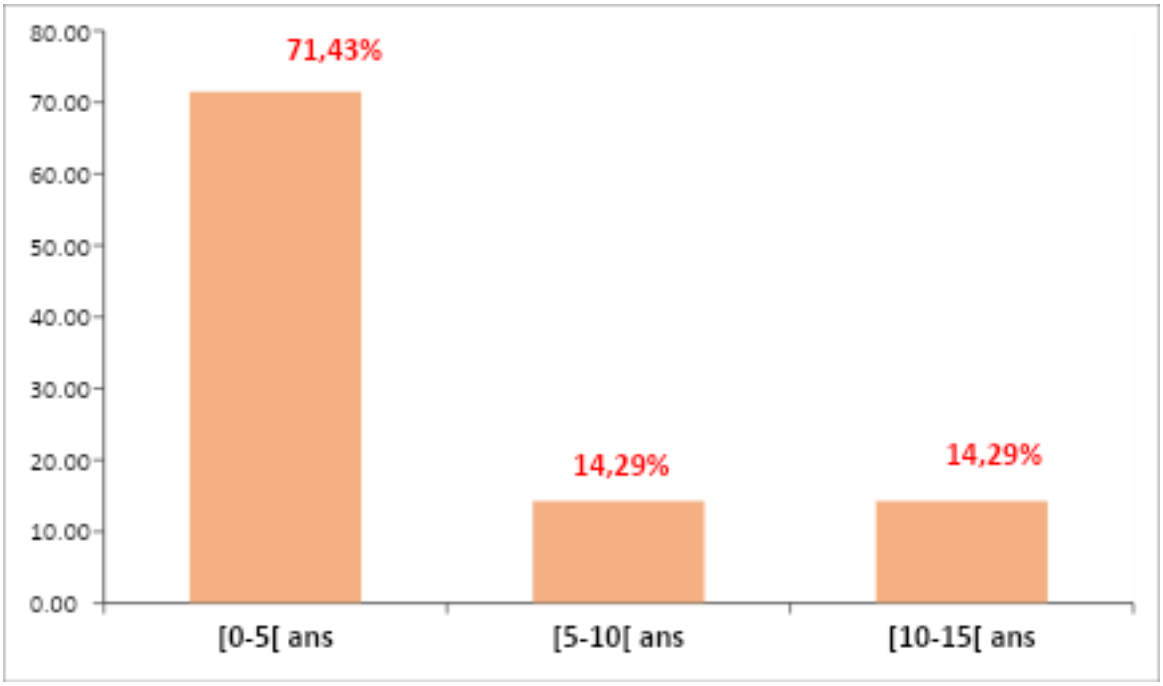

Figure 19 Répartition des néphroblastomes selon l'âge

La tranche d'âge la plus touchée par le néphroblastome est celle comprise entre [0 et 5 ans [avec un effectif de 5 cas, soit 71,43%.

Tableau 14: Répartition des néphroblastomes selon le sexe

Sexe	Effectif	%
Masculin	1	14,29
Féminin	6	85,71
Total	7	100,00

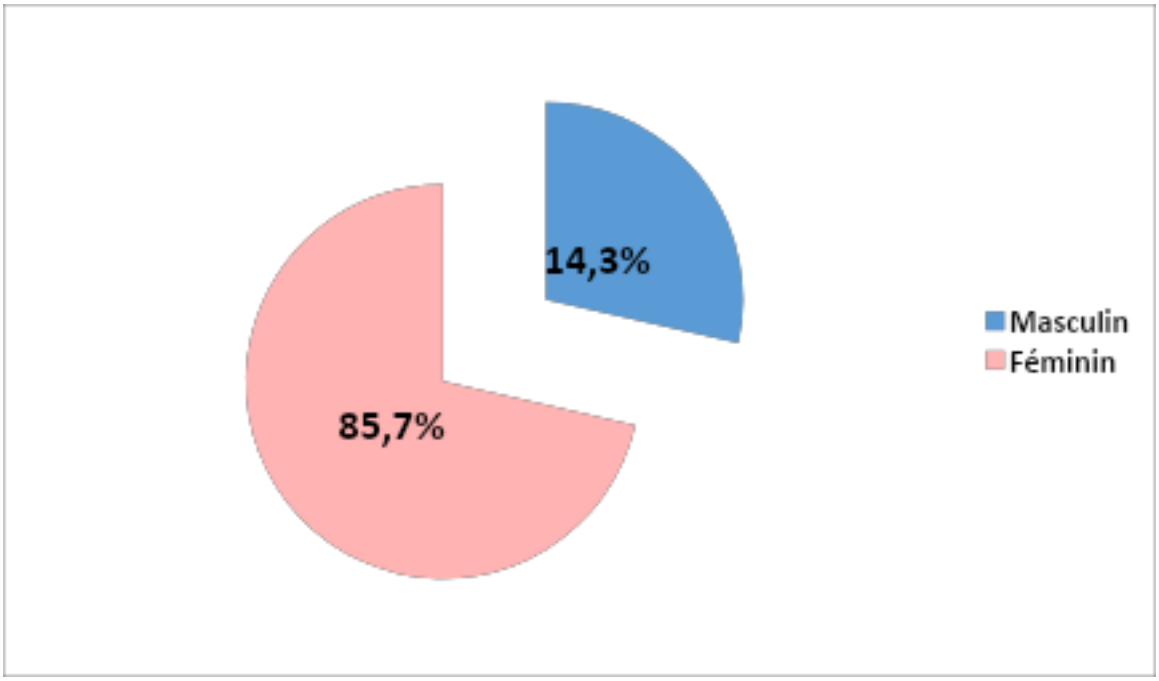

Figure 20 : Répartition des néphroblastomes selon le sexe

Nos données révèlent une nette prédominance féminine. En effet, sur un total de 7 cas, 85,71 % sont de sexe féminin (soit 6 cas).

Tableau 15: Répartition du néphroblastome selon les signes cliniques

Signes cliniques	**Effectif**	**%**
Distension abdominale	5	71,43
Masse abdominale	2	28,57
Total	7	100,00

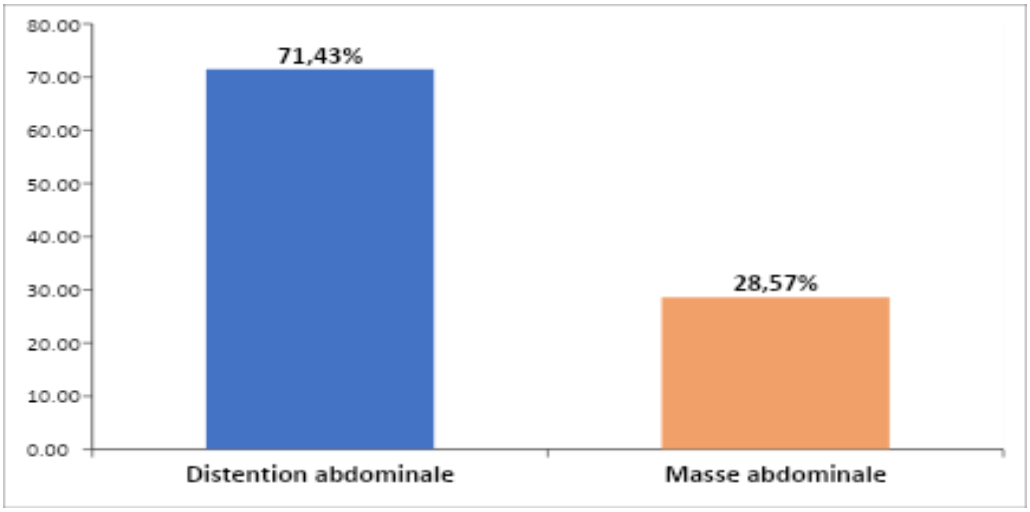

Figure 21 : Répartition des néphroblastomes selon les signes cliniques

Dans notre série, la distension abdominale constituait le signe clinique le plus fréquent, observée chez 5 patients (71,43 %). La masse abdominale a été retrouvée chez 2 patients (28,57 %).

Tableau 16: Répartition selon la localisation du néphroblastome

Localisation de la tumeur	**Effectif**	**%**
Rein droit	4	57,1
Rein gauche	3	42,9
Total	7	100,0

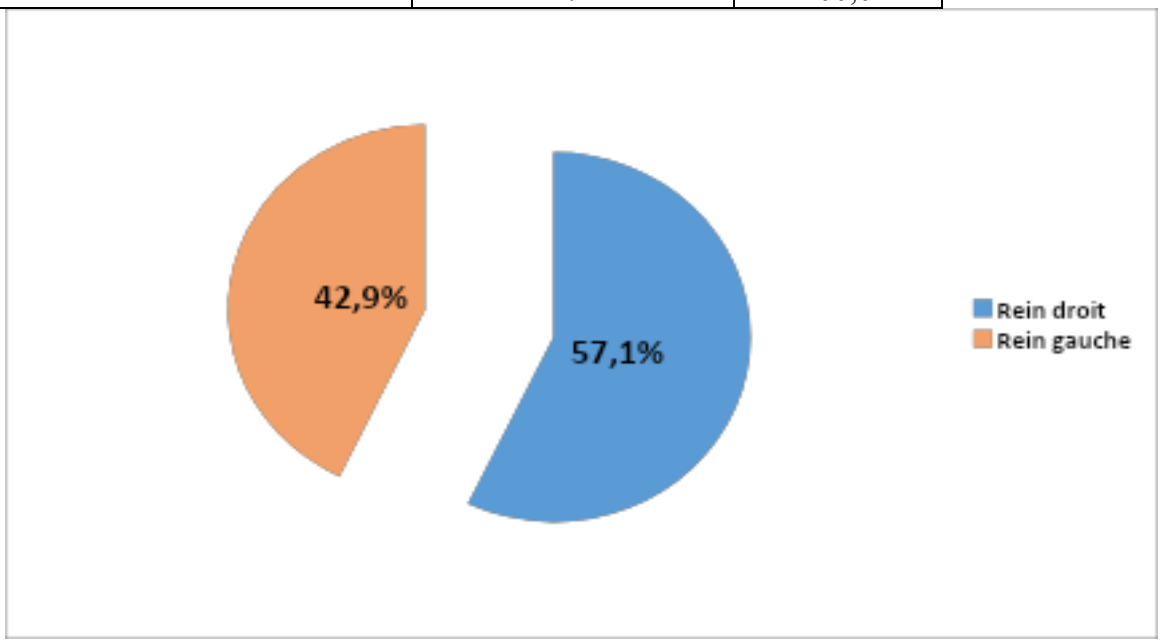

Figure 22: Répartition du néphroblastome selon la localisation

La localisation tumorale prédominait au niveau du rein droit avec 4 cas (57,1 %), contre 3 cas au niveau du rein gauche (42,9 %).

Tableau 17: Répartition selon le traitement du néphroblastome

Traitement	Effectif	%
Chirurgie+Chimiothérapie+Radiothérapie	6	85,71
Chimiothérapie néoadjuvante+Chirurgie	1	14,29
Total	7	100

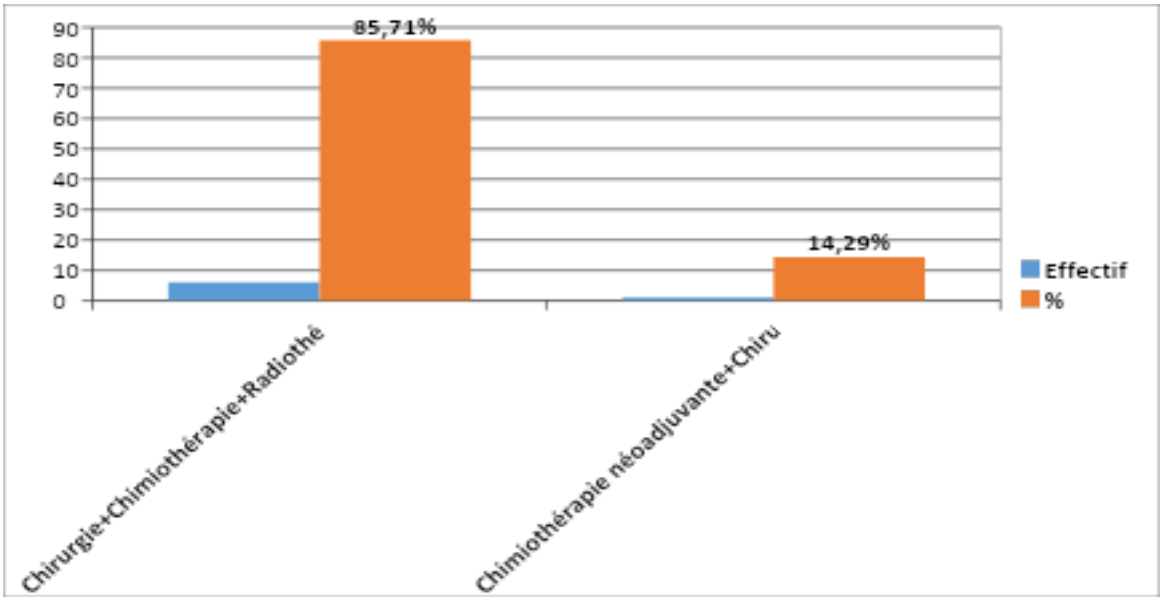

Figure 23 : Répartition selon le traitement du néphroblastome

Dans notre série, l'association chirurgie-chimiothérapie-radiothérapie représentait la modalité thérapeutique la plus utilisée, concernant 6 patients (85,71 %). Une chimiothérapie néoadjuvante suivie d'une chirurgie a été réalisée chez un patient (14,29 %).

2.4. Neuroblastome

Tableau 18 : Répartition des neuroblastomes selon l'âge

Tranches d'âges	Effectif	%
[0-5 ans[	3	60
[5-10 ans[	2	40
Total	5	100

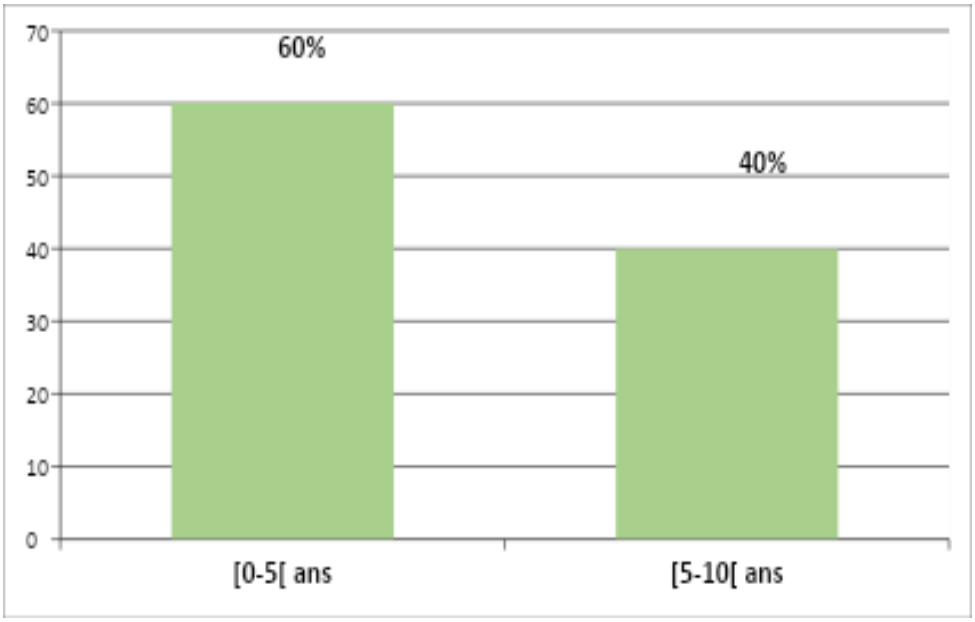

Figure 24 : Répartition des neuroblastomes selon l'âge

La majorité des cas de neuroblastome se concentre dans la tranche d'âge de [0-5ans [, avec un effectif de 3 patients, soit 60 %. La tranche d'âge de [5-10[ans représente les 40 % restants (2 cas).

Tableau 19 : Répartition des neuroblastomes selon le sexe

Sexe	Effectif	%
Masculin	3	60
Féminin	2	40
Total	5	100

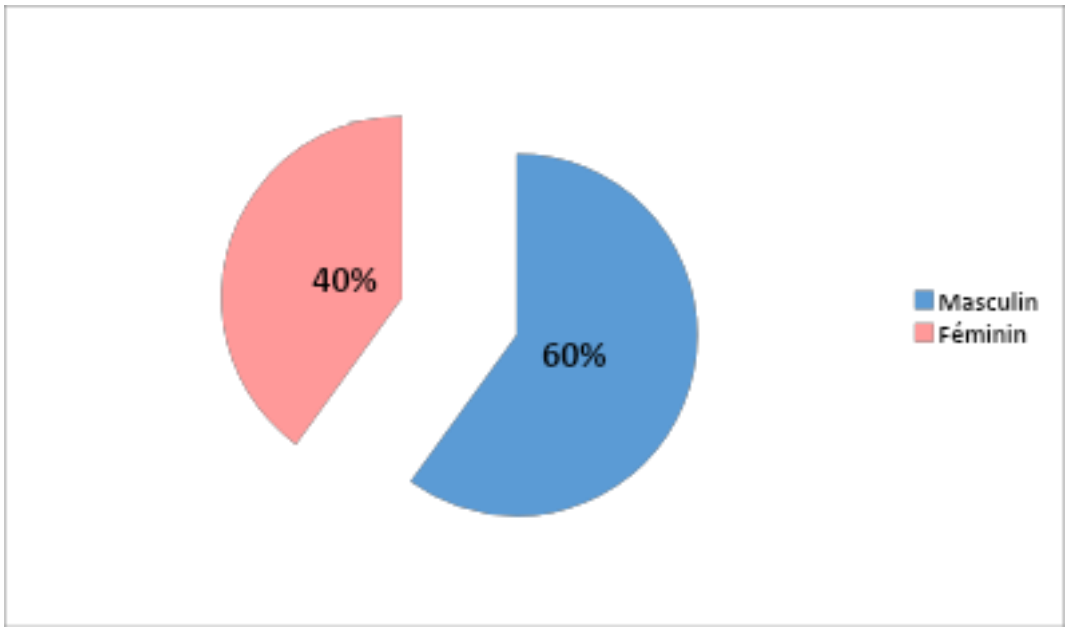

Figure 25 : Répartition du Neuroblastome selon le sexe

Une prédominance masculine est notée. 60 % vs 40%.

Tableau 20 : Répartition du neuroblastome selon la localisation

Localisation de la tumeur	**Effectif**	**%**
Abdominale	4	80
Cervicale	1	20
Total	5	100

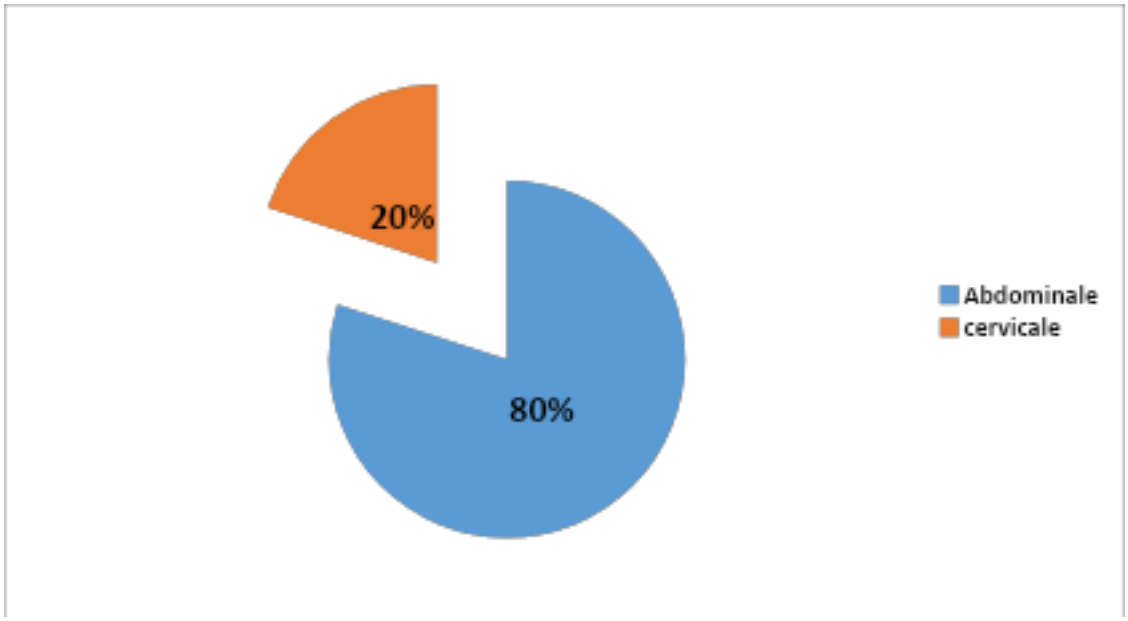

Figure 26: Répartition du neuroblastome selon la localisation

La localisation abdominale était prédominante avec 4 cas (80 %), tandis qu'une localisation cervicale a été observée dans un seul cas (20 %).

Tableau 21: Répartition selon le traitement du neuroblastome

Traitement	Effectif	%
Chimiothérapie seule	1	20
Chirurgie + chimiothérapie	4	80
Total	5	100

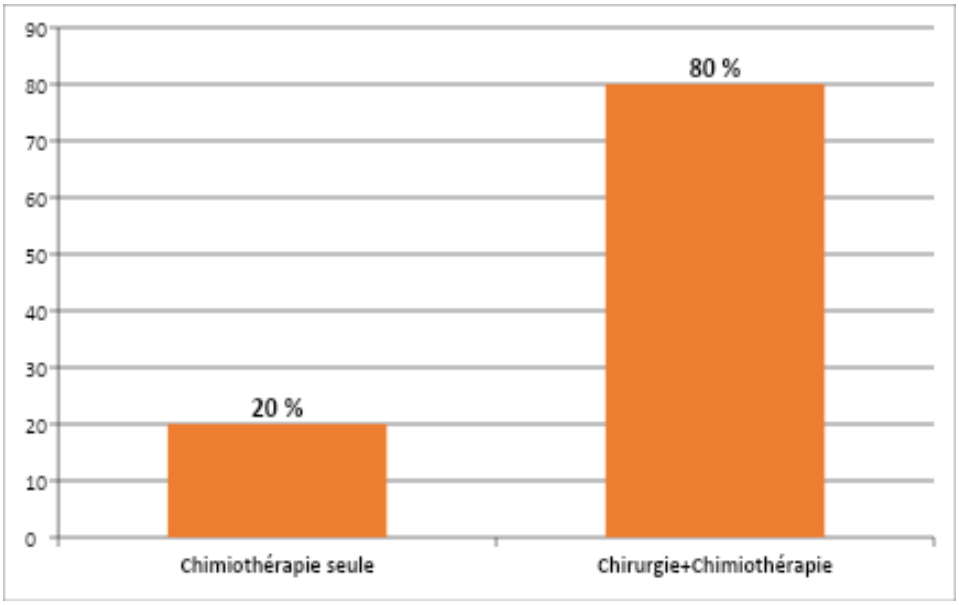

Figure 27 : Répartition du neuroblastome selon le traitement

Dans notre série, le traitement combiné chirurgie-chimiothérapie représentait l'approche thérapeutique la plus fréquente (80 %), tandis que la chimiothérapie seule ont a été utilisée dans (20 %) des cas.

1.5. Hépatoblastome

Un seul cas d'hépatoblastome dans notre série, il s'agit d'un garçon âgé de 10 mois

La distension abdominale est le seul signe révélateur.

Le traitement repose sur la chimiothérapie.

1.6. Rétinoblastome

Tableau 22: Répartition des rétinoblastomes selon l'âge

Tranches d'âges	Effectif	%
[0-2 ans[	1	33,33
[2-5 ans[	2	66,67
Total	3	100

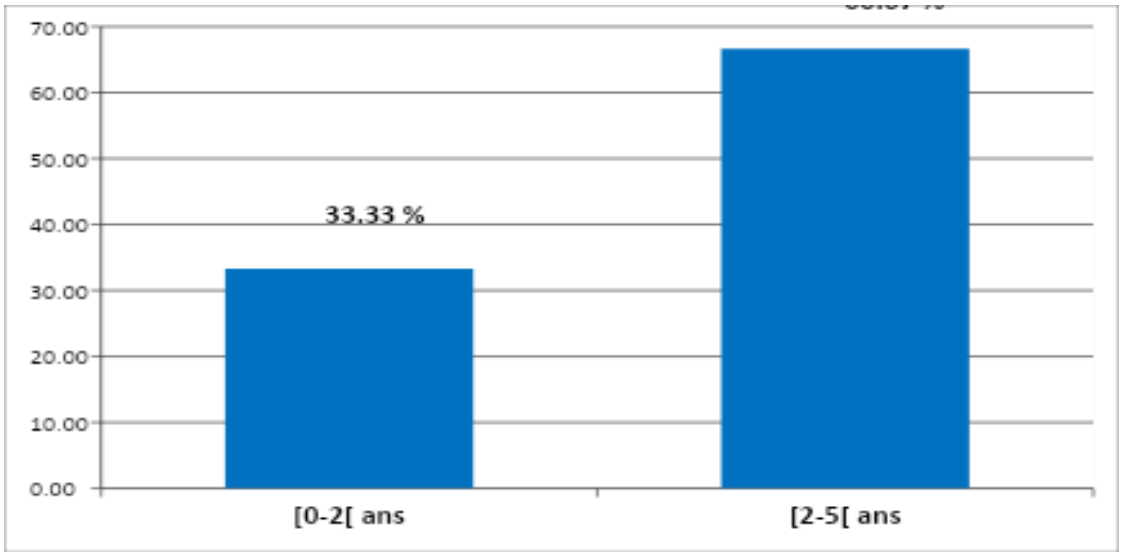

Figure 28 : Répartition du rétinoblastome selon l'âge

La majorité des cas de rétinoblastome se situe dans la tranche d'âge de [2-5[ans, représentant 2 cas/3.

Un seul cas recensé chez les nourrissons (< 2 ans).

Tableau 23: Répartition des rétinoblastomes selon le sexe

Sexe	Effectif	%
Masculin	2	66,67
Féminin	1	33,33
Total	3	100,00

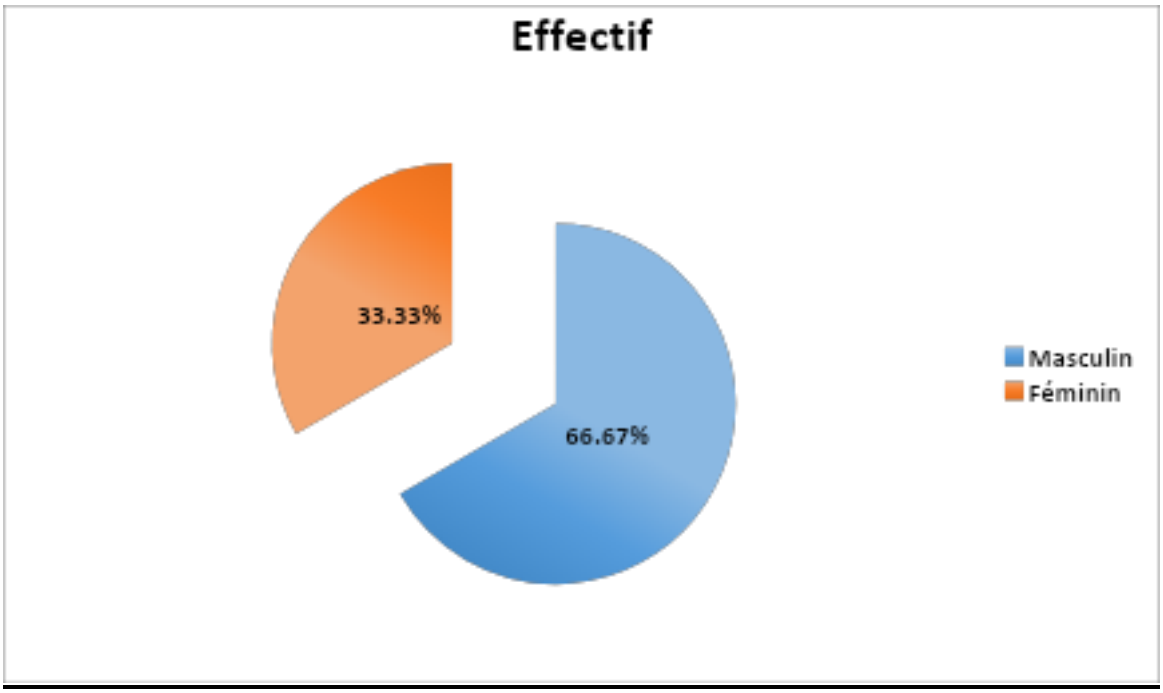

Figure 29: Répartition des rétinoblastomes selon le sexe

Une prédominance masculine a été notée dans notre échantillon de rétinoblastome. Sur un total de 3 cas, 66,67 % sont de sexe masculin (soit 2 cas).

Tableau 24: Répartition des rétinoblastomes selon les formes uni ou bilatérales

Formes	**Effectif**	**%**
Formes unilatérales	3	100
Formes bilatérales	0	0
Total	3	100

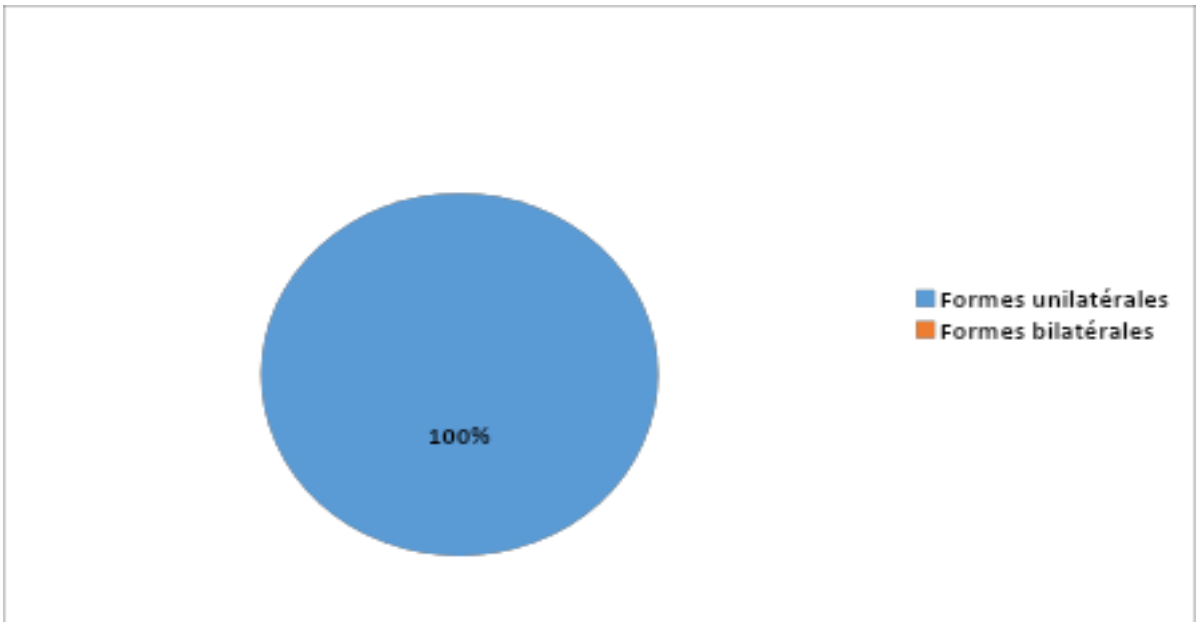

Figure 30 : Répartition des rétinoblastomes selon les formes uni ou bilatérales

Nous remarquons que la totalité des cas de rétinoblastome enregistrés dans notre série sont des formes unilatérales.

Les signes cliniques sont représentés par la leucocorie chez les 3 cas.

Tableau 25: Répartition des rétinoblastomes selon le traitement

Traitement	**Effectif**	**%**
Chirurgie (énucléation) seule	1	33,33
Chirurgie (énucléation) + chimiothérapie	1	33,33
Chirurgie (énucléation) + chimiothérapie + radiothérapie	1	33,33
Total	3	100

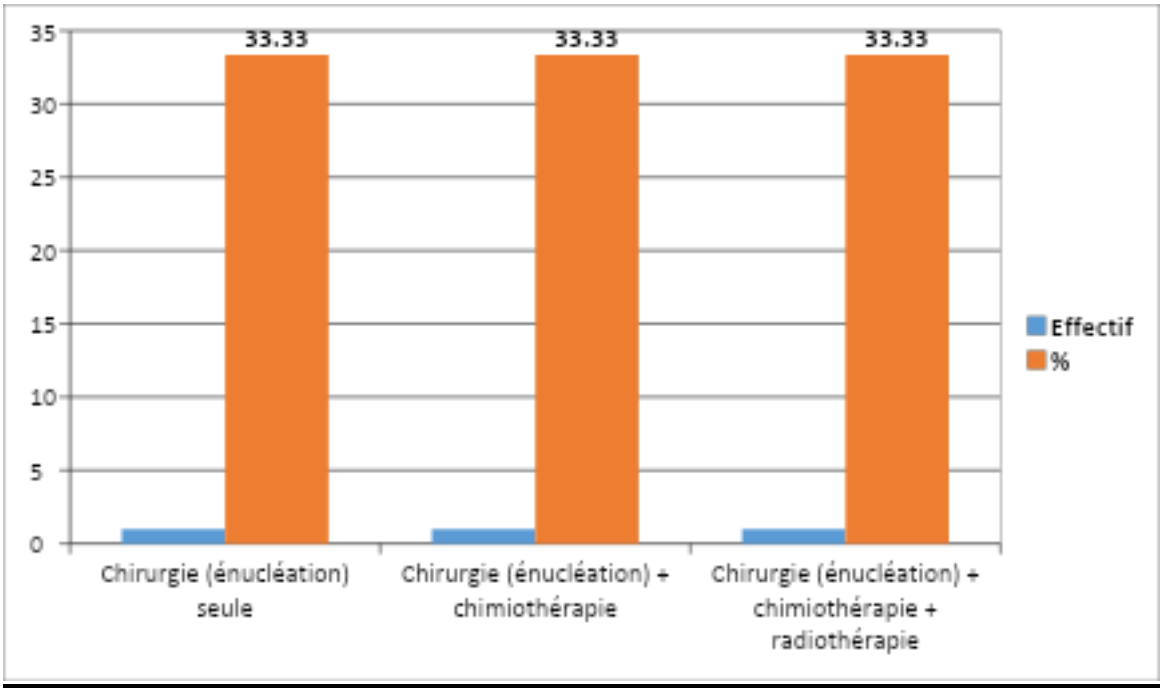

Figure 31: Répartition des rétinoblastomes selon le traitement

Dans notre série, tous les patients ont bénéficié d'une énucléation, associée ou non à une chimiothérapie et ou une radiothérapie.

1.5. Rhabdomyosarcome

Tableau 26 : Répartition des rhabdomyosarcomes selon l'âge

Tranches d'âges	Effectif	%
[0-5 ans[	1	33,33
[5-10 ans[	2	66,67
Total	3	100,00

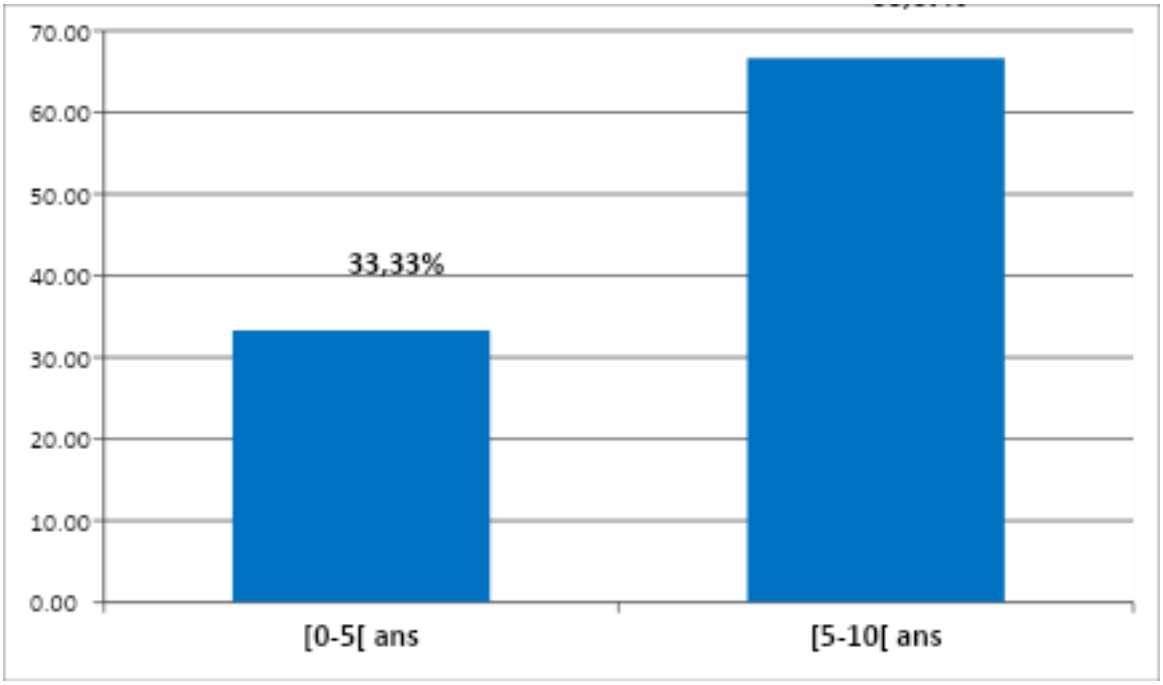

Figure 32 : Répartition du rhabdomyosarcome selon l'âge

La majorité des cas de rhabdomyosarcome se retrouve dans la tranche d'âge comprise entre [5-10ans [, avec un effectif de 2 cas, soit 66,67 % de l'échantillon.

Tableau 27 Répartition du rhabdomyosarcome selon le sexe

Sexe	Effectif	%
Masculin	2	66,67
Féminin	1	33,33
Total	3	100,00

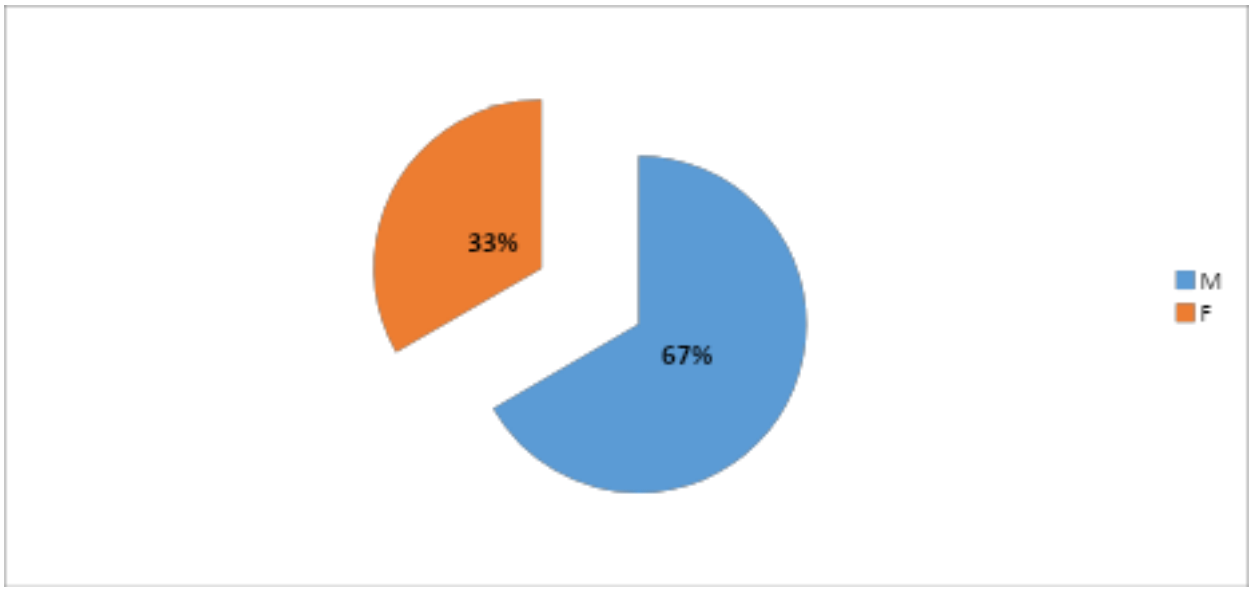

Figure 33 : Répartition du rhabdomyosarcome selon le sexe

Le sexe masculin représente 66,67 % (2 cas), alors que le sexe féminin représente 33,33 % (un seul cas recensé).

Tableau 28: Répartition des rhabdomyosarcomes selon la localisation

Localisation	**Effectif**	**%**
Tête et cou	1	33,33
Abdomen	1	33,33
Utérus	1	33,33
Total	3	100

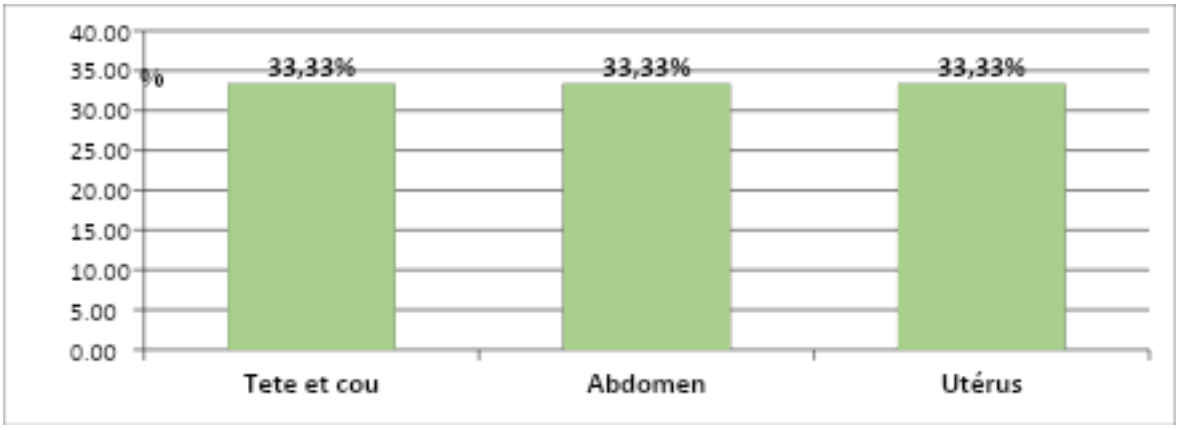

Figure 34 : Répartition du rhabdomyosarcome selon la localisation

Le tableau montre une répartition équitable des sites tumoraux dans notre série. Les localisations au niveau de la tête et du cou, de l'abdomen et de l'utérus représentent chacune 33,33 % de l'effectif global (soit 1 cas par site).

Tableau 29 : Répartition du rhabdomyosarcome selon le traitement

Traitement	Effectif	%
Chirurgie + chimiothérapie	1	33,33
Chimiothérapie seule	2	66,67
Total	3	100

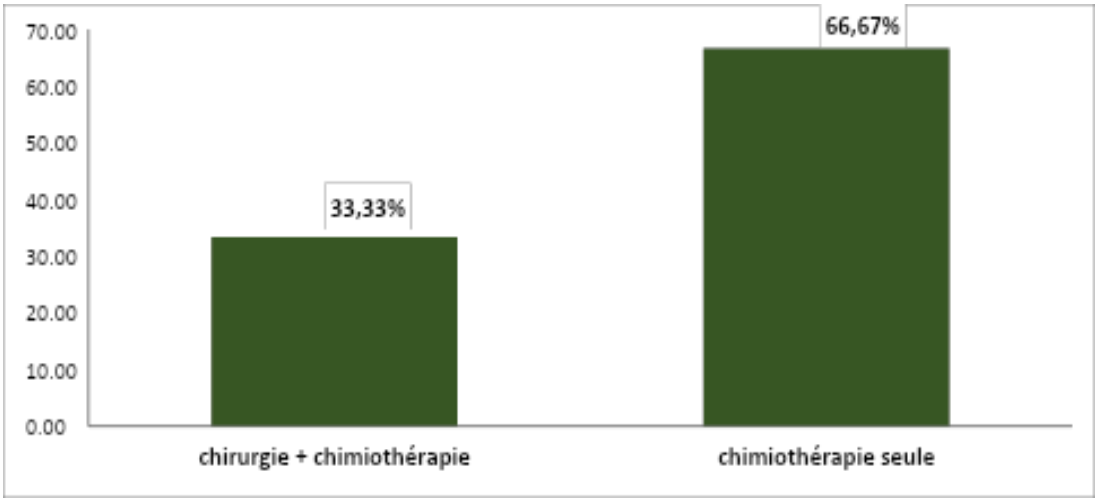

Figure 35 : Répartition du rhabdomyosarcome selon le traitement

Dans notre série, la chimiothérapie représentait la principale modalité thérapeutique utilisée chez les patients atteints de rhabdomyosarcome. Elle a été administrée seule dans 66,7 % des cas, tandis qu'une approche combinée associant chirurgie et chimiothérapie a été utilisée dans 33,3 % des cas.

1.7. Tumeurs osseuses

Tableau 30: Répartition des tumeurs osseuses selon l'âge

Tranches d'âges	Effectif	%
[0-5ans[	0	0,00
[5-10ans[	3	60,00
[10-15ans[	2	40,00
Total	5	100,00

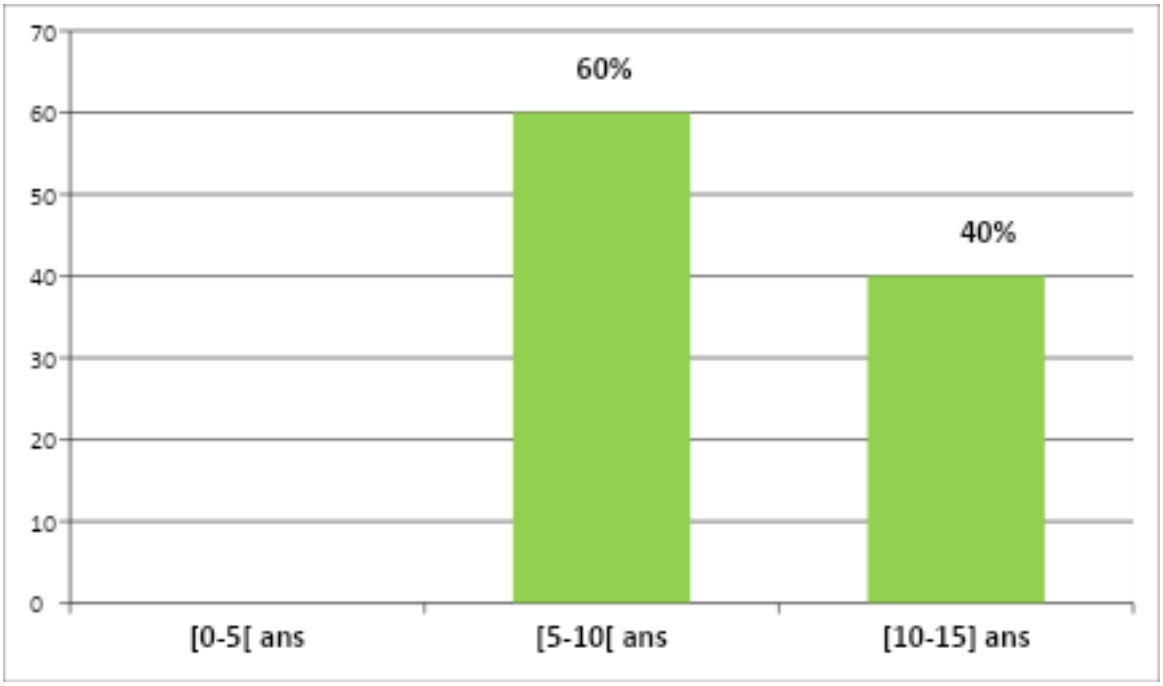

Figure 36 : Répartition des tumeurs osseuses selon l'âge

L'analyse des tranches d'âge révèle une prédominance des cas dans le groupe [5–10 ans [(60 %).

Tableau 31: Répartition des tumeurs osseuses selon le sexe

Sexe	**Effectif**	**%**
Filles	1	20,00
Garçons	4	80,00
Total	5	100,00

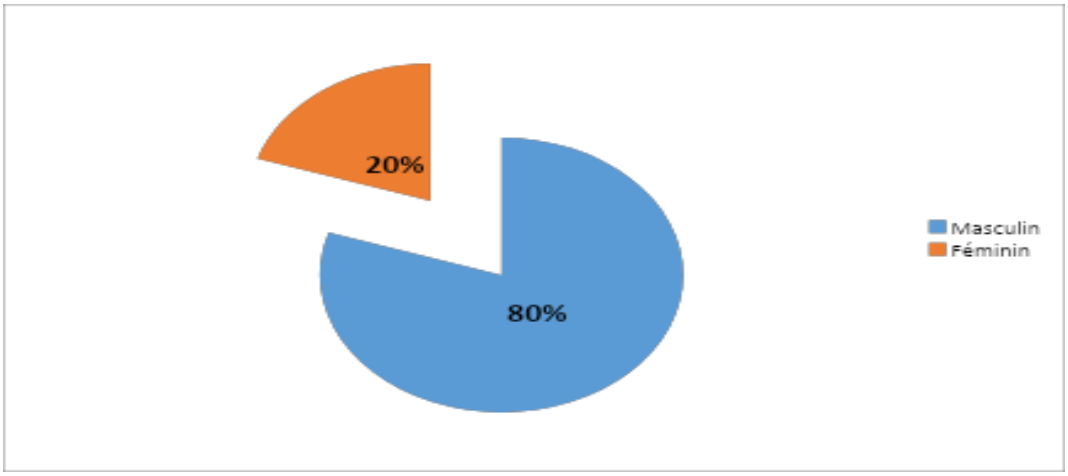

Figure 37 :Répartition des tumeurs osseuses selon le sexe

L'analyse de la distribution selon le sexe met en évidence une forte prédominance masculine (80 %).

Tableau 32: Répartition des tumeurs osseuses selon le type histologique

Type histologique	Effectif	%
Sarcome d'Ewing	3	60,00
Ostéosarcome	2	40,00
Total	5	100,00

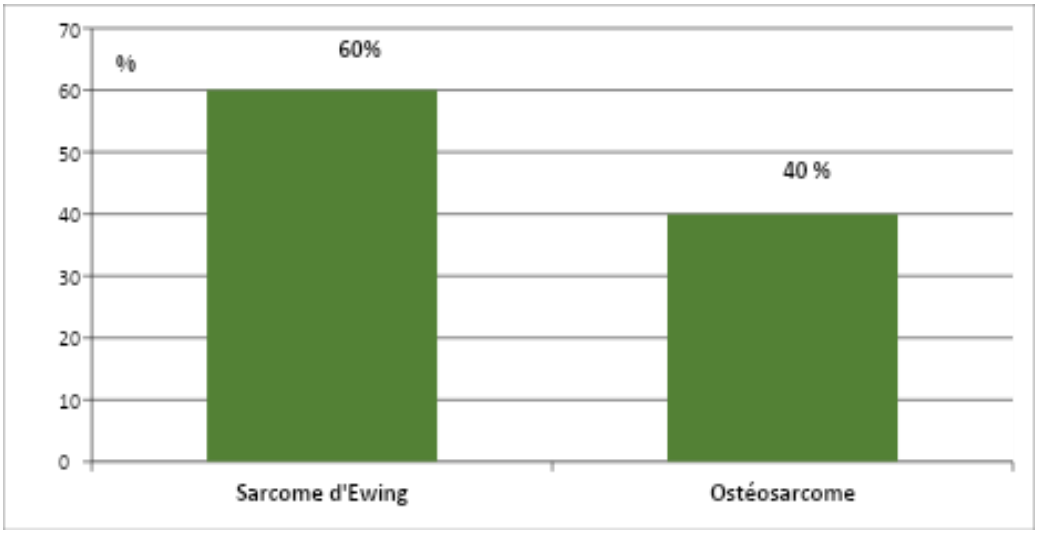

Figure 38 : Répartition des tumeurs osseuses selon le type histologique

L'analyse de la répartition selon le type histologique montre une prédominance du sarcome d'Ewing (60 %), comparativement à l'ostéosarcome (40 %).

1.8. Tumeurs germinales malignes

Tableau 33: Répartition des tumeurs germinales malignes selon l'âge

Tranches d'âges	Effectif	%
[0-5ans[	1	33,33
[5-10ans[	2	66,67
[10-15ans[	0	0,00
Total	3	100,00

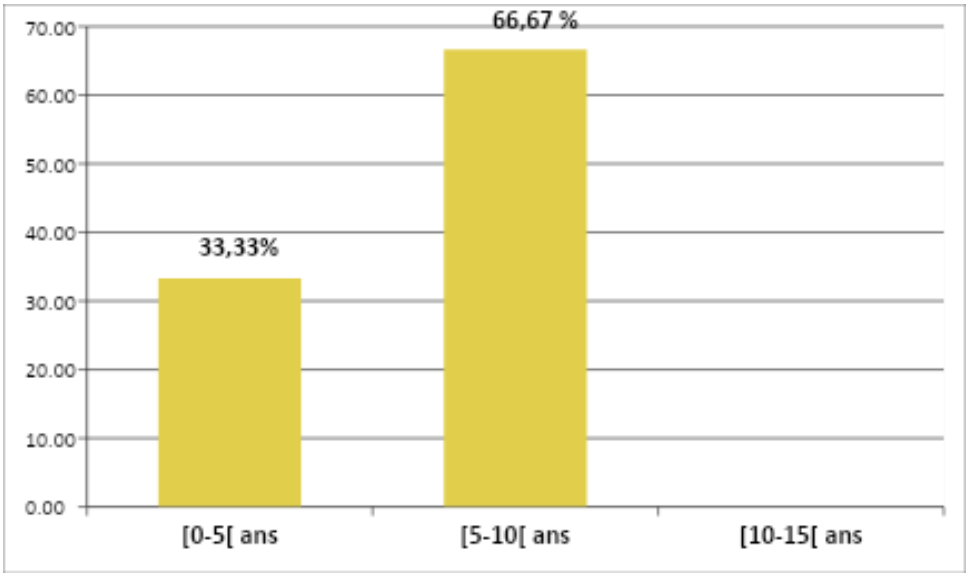

Figure 39 : Répartition des tumeurs germinales selon l'âge

L'analyse des tranches d'âge révèle une prédominance des cas dans le groupe [5–10ans [(66,67 %).

Tableau 34: Répartition des tumeurs germinales malignes selon le sexe

Sexe	**Effectif**	**%**
Féminin	3	100,00
Masculin	0	0,00
Total	3	100,00

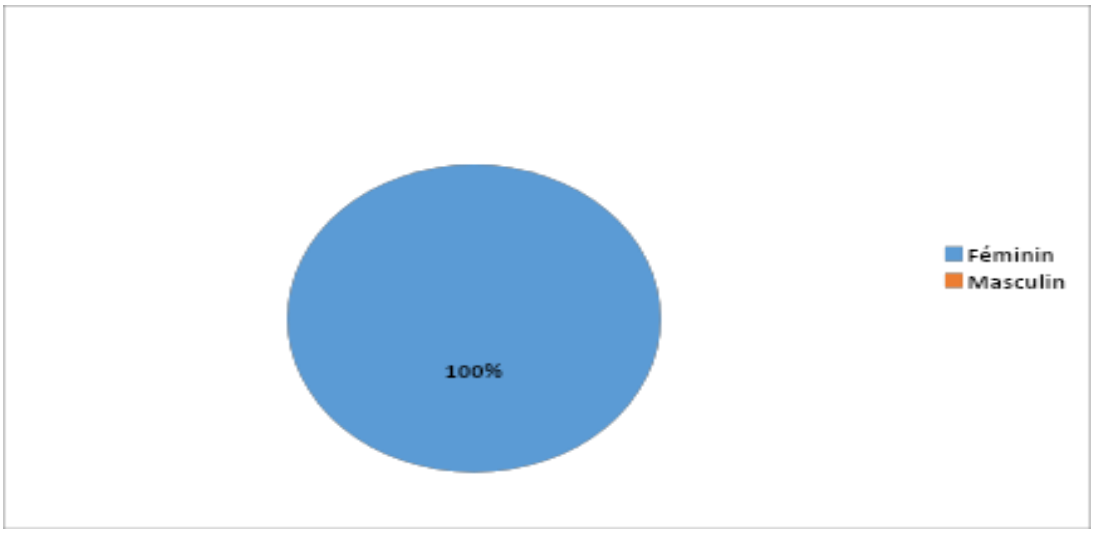

Figure 40 Répartition des tumeurs germinales malignes selon le sexe

La répartition selon le sexe montre une prédominance féminine exclusive, avec 100 % des cas observés chez les filles.

Tableau 35: Répartition des tumeurs germinales selon le type histologique

Type	Effectif	%
Rhabdomyosorcame	1	33,33
Tératome	1	33,33
Tumeur du sac vitellin	1	33,33
Total	3	100,00

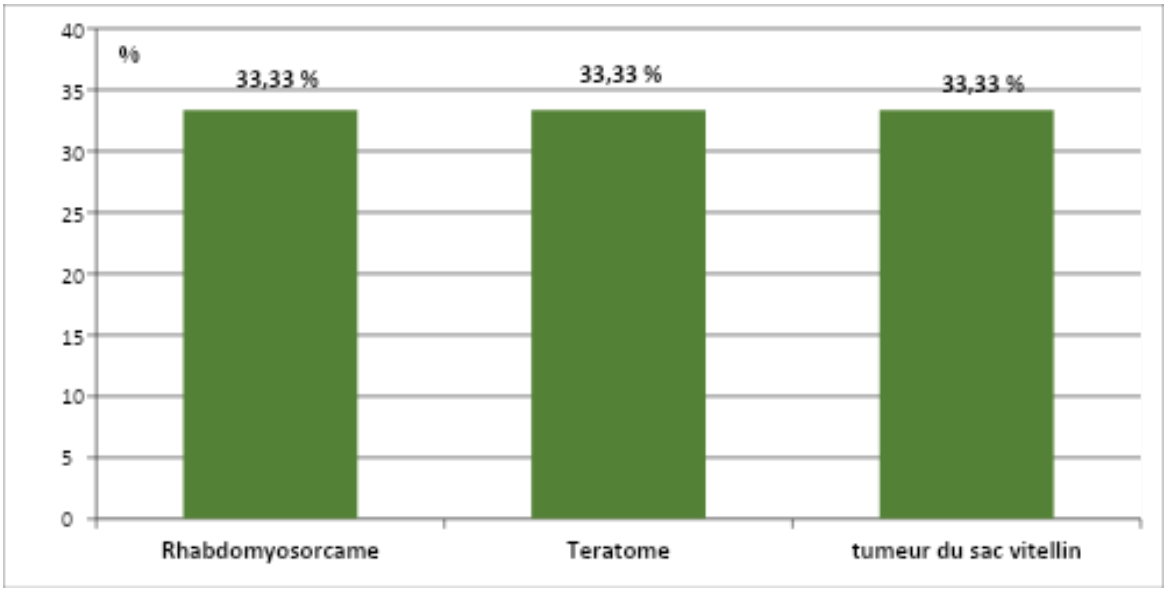

Figure 41: Répartition des tumeurs germinales selon le type histologique

La répartition selon le type histologique montre une distribution homogène des cas, chaque type (rhabdomyosarcome, tératome et tumeur du sac vitellin) représentant 33,33 % des cas.

CHAPITRE V

DISCUSSION

IV. DISCUSSION

A l'issue de notre étude, nous avons colligé 40 cas de tumeurs solides durant deux ans soit une incidence hospitalière moyenne de 0,61 % (40 cas sur 6 573 admissions). Le nombre de ces cancers a connu une augmentation en 2025. Cette évolution confirme une augmentation significative de la proportion de cancers solides pédiatriques parmi les patients hospitalisés en 2025. Ceci témoigne d'une hausse de l'activité diagnostique ou du recrutement des patients au cours de la deuxième année d'étude.
Nous avons relevé la prédominance des tumeurs du système nerveux central et des néphroblastomes avec 17,5 % chacun (7 cas), ce qui concorde avec les données de la littérature où les tumeurs cérébrales occupent généralement le premier rang des cancers solides de l'enfant.
Les lymphomes malins non hodgkiniens viennent en troisième position avec 15 % des cas, confirmant leur fréquence importante dans la pathologie pédiatrique, bien que certaines études rapportent une prédominance plus marquée des lymphomes.
Les neuroblastomes et les tumeurs osseuses représentent chacun 12,5 %, ce qui reste relativement élevé comparativement à certaines séries où leur fréquence est légèrement inférieure.
Les rétinoblastomes, les rhabdomyosarcomes et les tumeurs germinales malignes présentent une fréquence similaire de 7,5 %, ce qui est globalement conforme aux données rapportées dans plusieurs registres internationaux.
En revanche, l'hépatoblastome constitue la tumeur la plus rare avec seulement 2,5 %, ce qui concorde avec la littérature où cette localisation reste peu fréquente.

Les tumeurs cérébrales

Avec 17,5 % (7 cas), elles partagent la première place de notre série avec le néphroblastome.

Sur le plan épidémiologique :

Les tumeurs cérébrales constituent le deuxième groupe de cancers le plus fréquent chez l'enfant après les leucémies.
Nos résultats montrent une prédominance marquée chez les grands enfants (5-10 ans) soit 71,43 %, ce qui est globalement cohérent avec la littérature pédiatrique de larges cohortes internationales où le pic d'incidence des tumeurs solides du système nerveux central se situe souvent entre 5 et 9 ans.
Cette répartition souligne l'importance d'une surveillance clinique attentive et d'une exploration radiologique (IRM cérébrale) devant tout signe neurologique persistant (céphalées, vomissements, troubles de la marche) dans cette tranche d'âge. Bien que l'échantillon soit restreint (N=7), la tendance à une légère prédominance masculine est souvent discutée dans la littérature oncologique pour certains types de tumeurs cérébrales, bien que cela dépende étroitement de l'histologie précise de la tumeur.

Sur le plan histologique : Le médulloblastome est le type histologique dominant dans notre pratique (42,86 %), suivi du gliome du chiasme (28,57 %). La primauté du médulloblastome est une constante mondiale dans les tumeurs malignes de la fosse cérébrale postérieure chez l'enfant. Il est intéressant de noter que les tumeurs cérébrales sont sous-représentées dans les mémoires de Dakar et Brazzaville [80], ce qui met en évidence la performance de notre plateau technique d'imagerie (TDM/IRM) indispensable au diagnostic de ces lésions.

La prépondérance du médulloblastome parmi les tumeurs malignes de la fosse cérébrale postérieure constatée dans notre travail est également documentée dans l'étude marocaine de Hazmiri ce qui valide la représentativité de notre recrutement par rapport au profil histologique régional [77].

Diversité Histologique : Malgré la taille réduite de l'échantillon, on observe une variété de types tumoraux (4 types différents pour seulement 7 cas), ce qui reflète l'hétérogénéité des pathologies tumorales du système nerveux central.

Les Lymphomes Malins Non Hodgkiniens (LMNH)

Les LMNH représentent 15 % de notre recrutement (6 cas).

Ils surviennent exclusivement chez les enfants de plus de 5 ans avec une nette prédominance masculine (66,67 %). Le profil histologique montre une parité parfaite (50 % de lymphome de Burkitt et 50 % de type B).

Il existe une plus grande divergence avec la littérature d'Afrique subsaharienne. À Brazzaville [80], le lymphome de Burkitt représente à lui seul 52 % de l'ensemble des cancers pédiatriques. Cette hyper-endémicité est classiquement liée à des co-facteurs environnementaux (paludisme de zone de forte transmission, infection par le virus d'Epstein-Barr). Notre taux plus modéré (15 % pour tous les LMNH) rapproche notre profil épidémiologique des données nord-africaines et européennes. Cette tendance épidémiologique est d'ailleurs confirmée par l'étude marocaine menée par Hazmiri qui retrouve des caractéristiques similaires concernant la distribution de ces entités tumorales dans notre contexte régional [77], consolidant ainsi le rapprochement de notre profil épidémiologique avec les données nord-africaines.

Le Néphroblastome (Tumeur de Wilms)

Sur la plan épidémiologique

Le néphroblastome occupe une place majeure dans notre étude avec 17,5 % des cas (7 patients), se plaçant ex æquo avec les tumeurs cérébrales. En comparaison, à Dakar, le néphroblastome écrase les statistiques avec 48,7 % des cas, reflétant une prévalence beaucoup plus lourde en Afrique de l'Ouest [79] par rapport à notre contexte hospitalier.

Nous avons enregistré une nette prédominance chez les enfants de moins de 5 ans (57,14 %). Cela confirme le caractère typiquement embryonnaire de cette affection, ce qui rejoint la série de Dakar où les tumeurs embryonnaires surviennent majoritairement avant l'âge de 4 ans. On note aussi que ce profil d'âge est en parfaite corrélation avec les résultats rapportés par Hazmiri [77], où les tumeurs embryonnaires, notamment le néphroblastome, survenaient majoritairement chez le jeune enfant de moins de 5 ans. Ces résultats confirment le caractère typiquement pédiatrique du néphroblastome (tumeur de Wilms). La prédominance de la pathologie chez les enfants de moins de 5 ans est en parfaite corrélation avec les données épidémiologiques mondiales, qui indiquent que l'âge moyen au diagnostic se situe généralement autour de 3,5 ans. On observe une diminution progressive de l'incidence à mesure que l'âge augmente, ce qui souligne la nécessité d'un dépistage précoce devant toute masse abdominale chez le jeune enfant.

Notre série se distingue par une forte prédominance féminine (85,71 % de filles, soit 6 cas pour 1 garçon). Ce résultat s'écarte des données mondiales habituelles qui rapportent un sexe-ratio proche de l'unité. Cette fluctuation s'explique logiquement par la taille restreinte de notre échantillon pour ce sous-groupe (n=7), induisant un biais statistique lié au recrutement monocentrique. Cependant, certaines études épidémiologiques notent parfois une incidence très légèrement plus élevée chez les filles.

Sur le plan clinique

La distension abdominale a été le maître-symptôme (71,43 %), sur le plan topographique, l'atteinte du rein droit prédominait légèrement (57,1 %). Quant au traitement, l'association chirurgie-chimiothérapie-radiothérapie a été la règle (85,71 %). L'introduction de la chimiothérapie néoadjuvante chez 14,29 % de nos patients témoigne de l'alignement de nos pratiques sur les protocoles de la SIOP (Société Internationale d'Oncologie Pédiatrique).

Le Neuroblastome

Le neuroblastome représente 12,5 % de nos cancers solides (5 cas).

Sur le plan épidémiologique : La totalité de nos cas s'est concentrée avant l'âge de 10 ans, avec 60 % des patients diagnostiqués avant 5 ans. Ces résultats valident les données de la littérature (où 90 % des neuroblastomes mondiaux surviennent avant l'âge de 5 ans avec un pic d'incidence entre 0 et 2 ans).

La prédominance observée chez les moins de 5 ans dans notre étude (60 %) confirme que cette pathologie reste une préoccupation majeure de la petite enfance.

Nous notons également une prédominance masculine (60 %), ce qui est en parfaite adéquation avec le sexe-ratio international estimé à 1,2. De même, la prédominance masculine et l'âge précoce au

diagnostic observés dans notre série rejoignent les observations épidémiologiques de Hazmiri confirmant le comportement classique de cette tumeur [77].

Sur le plan clinique : La localisation abdominale était largement prépondérante (80 %). L'approche combinée chimiothérapie-chirurgie a été privilégiée dans 80 % des cas. Cette distribution topographique et thérapeutique standardisée souligne l'homogénéité de notre prise en charge par rapport aux centres de référence.

L'Hépatoblastome

L'hépatoblastome représente la tumeur la plus rare de notre recrutement avec 2,5 % de l'effectif global (1 seul cas).

Sur le plan épidémiologique : Ce cas unique concerne un nourrisson de moins d'un an, de sexe masculin. Bien que notre échantillon soit unitaire, ces données s'accordent parfaitement avec la littérature internationale qui définit l'hépatoblastome comme une tumeur exceptionnelle, touchant quasi exclusivement le très jeune enfant avec une discrète prédominance masculine (le sex-ratio est généralement de 1,2 à 1,5 en faveur des garçons).

Sur le plan clinique : Le mode de révélation a été marqué par une distension abdominale isolée, incitant à une prise en charge par chimiothérapie exclusive. Comparativement, dans les séries de Dakar et de Brazzaville[80], cette entité est tellement rare qu'elle n'est pas individualisée au premier plan, ce qui souligne le caractère carcinologique très ciblé de notre recrutement.

Le Rétinoblastome

Le rétinoblastome totalise 7,5 % de notre effectif (3 cas).

Tous nos patients présentaient moins de 5 ans au moment du diagnostic, ce qui concorde avec la littérature (pic d'incidence avant 3 ans). Nos 3 cas étaient tous de forme unilatérale et ont révélé la maladie exclusivement par une leucocorie (100 %). Le rétinoblastome est la tumeur intraoculaire la plus fréquente chez l'enfant, avec un diagnostic qui survient généralement avant l'âge de 5 ans dans plus de 90 % des cas. Nos résultats sont cohérents avec cette réalité clinique, montrant une prévalence exclusive chez les enfants de moins de 5 ans. Il est à noter que l'âge au diagnostic peut varier selon la forme clinique (unilatérale ou bilatérale), les formes bilatérales étant souvent diagnostiquées plus précocement (généralement avant l'âge de 1 an). Sur le plan épidémiologique mondial, le rétinoblastome ne présente généralement pas de prédilection significative pour l'un des deux sexes (incidence égale chez les garçons et les filles). La prédominance masculine observée dans cette série est probablement liée à la taille restreinte de notre échantillon (n=3).

Nous observons un contraste épidémiologique net avec les séries d'Afrique subsaharienne : le rétinoblastome représente 18 % des cas à Dakar et 20 % à Brazzaville [80]. Cette différence s'explique probablement par un diagnostic plus tardif dans ces régions ou, à l'inverse, par un circuit de dépistage différent dans notre secteur, où les patients peuvent être orientés d'emblée vers des structures ophtalmologiques spécialisées avant d'intégrer notre service.

La prédominance de la forme unilatérale observée dans notre échantillon concorde avec les statistiques épidémiologiques générales, où environ 60 % à 75 % des cas de rétinoblastome sont unilatéraux et généralement sporadiques. L'absence de formes bilatérales (souvent associées à des mutations germinales héréditaires) dans notre série peut être expliquée par le caractère restreint de l'effectif étudié. Cette prédominance unilatérale souligne l'importance d'un examen ophtalmologique approfondi (fond d'œil) dès l'apparition des premiers signes cliniques comme la leucocorie. Nos constatations cliniques, notamment la révélation par une leucocorie isolée, s'accordent avec les données de Hazmiri soulignant l'importance du diagnostic précoce pour optimiser la prise en charge thérapeutique de ces enfants [77].

L'énucléation a été indispensable pour 100 % de nos cas, associée ou non à un traitement adjuvant (chimiothérapie/radiothérapie), ce qui reflète la sévérité tumorale lors de la consultation.

Cette diversité thérapeutique reflète l'adaptation du traitement au stade évolutif de la maladie et aux caractéristiques cliniques de chaque patient, conformément aux recommandations actuelles de prise en charge du rétinoblastome.

Le Rhabdomyosarcome

Cette tumeur des tissus mous représente 7,5 % de notre série (3 cas).

Discussion générale : Nous avons constaté une prédominance chez les enfants âgés de 5 à 10 ans (66,67 %) et un sexe-ratio en faveur des garçons (66,67 %), rejoignant les données classiques de la littérature. Les localisations étaient variables (tête et cou, abdomen, utérus). La chimiothérapie exclusive a été administrée dans 66,7 % des cas, témoignant de formes souvent inopérables d'emblée ou très chimiosensibles.

Les Tumeurs osseuses

Elles représentent 12,5 % de nos patients (5 cas).

Touchant des enfants plus âgés (100 % ont plus de 5 ans, dont 40 % entre 10 et 15 ans), elles révèlent une forte prédominance masculine (80 %). Le sarcome d'Ewing domine notre effectif (60 %) face à l'ostéosarcome (40 %). L'émergence de ces tumeurs chez le grand enfant est directement corrélée à la période de croissance osseuse pubertaire rapide, un fait universellement validé.

Les tumeurs germinales malignes

Elles constituent 7,5 % de nos cas (3 patientes).

Notre particularité réside dans une prédominance exclusivement féminine (100 %) et un pic d'âge entre 5 et 10 ans (66,67 %). L'histologie a révélé une distribution variée (tératome, tumeur du sac vitellin, rhabdomyosarcome), ce qui démontre l'hétérogénéité cellulaire propre à ce groupe tumoral.

CHAPITRES VI

CONCLUSION

CONCLUSION

Au terme de notre étude rétrospective menée au niveau de l'hôpital Sainte-Thérèse, portant sur 40 cas de tumeurs solides pédiatriques diagnostiqués entre 2024 et 2025, nous avons pu dégager des données épidémiologiques, cliniques et thérapeutiques cruciales pour l'évaluation de cette pathologie au niveau local.

Nos résultats mettent en évidence une prédominance marquée des tumeurs du système nerveux central (notamment le médulloblastome) et des néphroblastomes, représentant chacun 17,5 % des cas, suivis par les lymphomes malins non hodgkiniens (15 %). Ces constatations s'accordent globalement avec les données de la littérature internationale, confirmant le caractère typiquement pédiatrique et la nature embryonnaire de la majorité de ces affections.

Sur le plan clinique, le mode de révélation reste dominé par des signes d'appel majeurs tels que la distension ou la masse abdominale (particulièrement pour le néphroblastome, le neuroblastome et l'hépatoblastome), ou encore la leucocorie, qui a constitué le signe d'alerte exclusif dans 100 % des cas de rétinoblastome examinés. L'imagerie joue un rôle important dans l'orientation diagnoqtique.

Sur le plan thérapeutique, l'association de la chirurgie et de la chimiothérapie au sein de notre population d'étude témoigne d'une parfaite adéquation avec les protocoles thérapeutiques et les recommandations actuelles, illustrant une prise en charge spécialisée et codifiée.

En conclusion, l'amélioration du pronostic des cancers solides de l'enfant repose impérativement sur la sensibilisation des praticiens de première ligne, l'optimisation de l'archivage médical de nos structures sanitaires, et le renforcement d'une approche multidisciplinaire hautement spécialisée.

BIBLIOGRAPHIE

1- Fondation Sanofi Espoir. Journée internationale des cancers de l'enfant 2014 [Internet]. 2015 [cité 16 mai 2017]. Disponible sur : http://fondationsanofiespoir.com
2- Philip T, Frappaz D. Cancers de l'enfant (Monographie). Rev Prat. 1993;43:2173-2175.
3- Ministère de la Santé et de l'Action Sociale. Rapport national sur la santé infantile.
4- Sando Z, Tabola L, Nganwa Kembaou G, Omam R, Bobda Ngnie A, Pondy A. Anatomo-pathological aspects of childhood cancers in Cameroon from 2008 to 2015. Health Sci. Dis. 2020;21(4).
5- Effi AB, Aman NA, Koffi KD, Kouyaté M, Doukouré B, N'Dah KJ, et al. Solid cancers in children in Ivory Coast: study of 556 cases. J. Afr. Cancer. 2012;4:204–208.
6- Siegel RL, Miller KD, Wagle NS, Jemal A. Cancer statistics, 2023. CA Cancer J Clin. 2023 ; 73(1) : 17-48. doi:10.3322/caac.21763
7- Revue Médicale Suisse. Les lymphomes malins non hodgkiniens de l'enfant [Internet]. *Rev Med Suisse*. 2007 [Consulté en 2026]. Disponible sur : https://www.revmed.ch/revue-medicale-suisse/2007/revue-medicale-suisse-130/les-lymphomes-malins-non-hodgkiniens-de-l-enfant
8- Cheson BD, Fisher RI, Barrington SF, et al. Recommendations for initial evaluation, staging, and response assessment of Hodgkin and non-Hodgkin lymphoma: The Lugano classification. *J Clin Oncol*. 2014;32(27):3059–3068.
9- Steliarova-Foucher E, Colombet M, Ries LAG, et al. International Incidence of Childhood Cancer, Volume III [Internet]. Lyon: International Agency for Research on Cancer; 2017 [Mise à jour 2026; consulté en 2026]. Disponible sur : https://iicc.iarc.fr/
10- Ostrom QT, Price M, Neff C, et al. CBTRUS statistical report: Primary brain and other central nervous system tumors diagnosed in the United States in 2015–2019. Neuro-Oncology. 2022 ; 24(Suppl 5) : v1–v95.
11- World Health Organization. WHO Classification of Tumours of the Central Nervous System. 5th ed. Lyon : IARC ; 2021.
12- Louis DN, Perry A, Wesseling P, et al. The 2021 WHO classification of tumors of the central nervous system: A summary. Acta Neuropathol. 2021 ; 142(4) : 641–656.
13- MSD Manuals Professional Version. Médulloblastome chez l'enfant. Merck & Co., Inc. ; révisé 2024.
14- Ramaswamy V, Remke M, Bouffet E, et al. Risk stratification of childhood medulloblastoma in the molecular era: The current consensus. Acta Neuropathol. 2017 ; 131(6) : 821–831.
15- Jones C, Perryman L, Hargrave D. Paediatric and adult malignant glioma: Close relatives or distant cousins? Nat Rev Clin Oncol. 2012 ; 9(7) : 400–413.
16- Greuter L, Guzman R, Soleman J. Pediatric and adult low-grade gliomas: Where do the differences lie? Children (Basel). 2021 ; 8(11) : 1075.
17- Jakacki RI, Cohen KJ, Buxton A, et al. Phase 2 study of concurrent radiotherapy and temozolomide followed by temozolomide and lomustine in children with high-grade glioma. Neuro-Oncology. 2016 ; 18(10) : 1442–1450.
18- Cohen KJ, Pollack IF, Zhou T, et al. Temozolomide in the treatment of high-grade gliomas in children. Neuro-Oncology. 2011 ; 13(3) : 317–323.
19- World Health Organization. WHO Classification of Tumors of the Central Nervous System. 5th ed.

20- Louis DN, et al. WHO Classification of Tumours of the Central Nervous System. 5th ed. Acta Neuropathol. 2021.
21- Jones DTW, et al. Pediatric low-grade gliomas: molecular landscape. J Neurooncol. 2020.
22- Publications récentes en neuro-oncologie pédiatrique (Revues de la littérature 2022–2025).
23- Lassaletta A, et al. Pediatric low-grade glioma treatment updates. Neuro-Oncology. 2022.
24- Pajtler KW, et al. Molecular classification of ependymal tumors. Cancer Cell. 2023.
25- Sturm D, et al. New brain tumor entities in children. Nat Rev Cancer. 2024.
26- National Cancer Institute (NCI). Childhood Ependymoma Treatment (PDQ®). Bethesda, USA; 2024.).
27- Ostrom QT, et al. CBTRUS Statistical Report: Primary Brain Tumors. Neuro-Oncology. 2023.
28- Matsutani M, Sano K, Takakura K, et al Pediatric central nervous system germ cell tumors: clinical characteristics and treatment outcomes. J Neurosurg. 2002 ; 96(2) : 340–347.
29- Merchant TE, et al. Conformal radiotherapy for pediatric ependymoma. Lancet Oncol. 2019.
30- Primary intracranial germ cell tumors in children: report of eight cases and review of the literature. Pediatr Neurosurg. 1999 ; 31(1) : 42–48.
31- Recent reviews in pediatric neuro-oncology (Literature update 2022–2025).
32- Clinical characteristics of pediatric primary intracranial germ cell tumors and risk factors for neuroendocrine dysfunction. J Clin Neuroendocrinol. 2025.
33- Yang X, Wang Y, Zhang L, Liu H. Update on MRI in pediatric intracranial germ cell tumors: a clinical and radiological review. J Neuroimaging. 2023 ; 33(4).
34- Park JR, Kreissman SG, London WB, et al. A phase III randomized clinical trial of tandem myeloablative autologous stem cell transplant using peripheral blood stem cells as consolidation therapy for high-risk neuroblastoma: A Children's Oncology Group study. J Clin Oncol. 2016 ; 34(Suppl 18) : LBA3. doi:10.1200/JCO.2016.34.15_suppl.LBA3.
35- Mody R, Naranjo A, Van Ryn C, et al. Randomised phase II trial of irinotecan/temozolomide with temsirolimus or dinutuximab in children with refractory or relapsed neuroblastoma (COG ANBL1221): A report from the Children's Oncology Group. Lancet Oncol. 2017 ; 18(7) : 946–957.
36- Park JR, Kreissman SG, London WB, et al. A phase III randomized clinical trial of tandem myeloablative autologous stem cell transplant using peripheral blood stem cells as consolidation therapy for high-risk neuroblastoma: A Children's Oncology Group study. J Clin Oncol. 2016 ; 34(Suppl 18) : LBA3. doi:10.1200/JCO.2016.34.15_suppl.LBA3.
37- Germ cell tumors in children: classification, diagnosis and therapeutic strategies. Onco Rev. 2025.
38- Germ cell tumors in children: classification, diagnosis and therapeutic strategies. Onco Rev. 2025.
39- Campbell K, Siegel DA, Umaretiya PJ, et al. A comprehensive analysis of neuroblastoma incidence, survival, and racial and ethnic disparities from 2001 to 2020. Cancer. 2023.
40- Siegel RL, Giaquinto AN, Jemal A. Cancer statistics, 2024. CA Cancer J Clin. 2024.
41- Aerts I, Lumbroso-Le Rouic L, Gauthier-Villars M, et al. Retinoblastoma. Orphanet J Rare Dis. 2006.
42- ARCAGY – Réseau des cancers rares de l'enfant. L'hépatoblastome. InfoCancer France. Disponible sur : https://www.arcagy.org/infocancer/localisations/cancers-de-l-enfant/l-hepatoblastome.html

43- Dunkel IJ, Piao J, Chantada GL, et al. Intensive multimodality therapy for extraocular retinoblastoma. J Clin Oncol. 2022.
44- MacCarthy A, Bayne AM, Brownbill PA, et al. Second and subsequent tumours among retinoblastoma patients. Br J Cancer. 2013.
45- Yeo KK. Rétinoblastome. MSD Manuals. Professional Edition; 2024.
46- MSD Manual. Tumeur de Wilms. 2024.
47- Institut National du Cancer (INCa). Les cancers rares de l'enfant. France; 2023.
48- Orphanet. Hepatoblastoma (ORPHA:217). Base de données des maladies rares. Disponible sur : https://www.orpha.net
49- National Cancer Institute (NCI). Childhood Hepatoblastoma Treatment (PDQ®). Bethesda, USA.
50- Towbin AJ, Meyers RL, Woodley H, et al. Imaging of hepatoblastoma: diagnosis, staging, and surveillance. Radiographics. 2018 ; 38(6) : 1909–1929.
51- Otte JB, Pritchard J, Aronson DC, et al. Liver transplantation for hepatoblastoma: indications and results. Ann Surg. 2004 ; 240(5) : 777–782.
52- Finegold MJ, Kim R. Pediatric hepatocellular carcinoma. Semin Liver Dis. 2020 ; 40(1) : 33–44.
53- National Cancer Institute (NCI). Childhood Hepatoblastoma Treatment (PDQ®). Bethesda, USA.
54- Roebuck DJ, Aronson D, Clapuyt P, et al. PRETEXT: a revised staging system for primary malignant liver tumours of childhood. Pediatr Radiol. 2007 ; 37(2) : 123–132.
55- Zsiros J, Brugieres L, Brock P, et al. Dose-dense cisplatin-based chemotherapy and surgery for children with high-risk hepatoblastoma. J Clin Oncol. 2010 ; 28(20) : 3381–3387.
56- Cairo S, Armengol C, De Reyniès A, et al. Hepatoblastoma: from molecular biology to clinical practice. J Hepatol. 2020 ; 73(1) : 190–206.
57- López-Terrada D, Alaggio R, de Dávila MT, et al. Pathologic and molecular features of hepatoblastoma. Pediatr Dev Pathol. 2014 ; 17(5) : 350–363
58- Czauderna P, et al. Hepatocellular carcinoma in children: epidemiology and outcome. Cancer. 2002 ; 95 : 182–189.
59- Meyers RL, et al. Hepatocellular carcinoma in childhood: A review of the SIOPEL experience. Pediatr Blood Cancer. 2017 ; 64 : e26215.
60- World Health Organization. WHO Classification of Tumours of the Digestive System. 5th ed. Lyon : IARC ; 2019.
61- Malogolowkin MH, Katzenstein HM. Pediatric liver tumors: current concepts. Curr Opin Pediatr. 2019 ; 31 : 12–18.
62- De Mattos CB, Binitie O, Dormans JP. Pathological fractures in children. Bone Joint Res. 2012 ; 1(10) : 272-280.
63- Evrard R, Schubert T, Paul L, Docquier PL. Resection margins obtained with patient-specific instruments for resecting primary pelvic bone sarcomas: A case-control study. Orthop Traumatol Surg Res. 2019 ; 105(4) : 781-787.
64- Riggi N, Cironi L, Provero P, Suva ML, Kaloulis K, Garcia-Echeverria C, et al. Development of Ewing's sarcoma from primary bone marrow-derived mesenchymal progenitor cells. Cancer Res. 2005 ; 65(24) : 11459-11468.
65- D'Andon A, Hartmann O, Vassal G. Tumeurs mésenchymateuses malignes ou sarcomes des parties molles. Institut Gustave Roussy. 2003 Mai : 1-14

66- American Cancer Society. Key Statistics for Rhabdomyosarcoma [Internet]. Consulté le 8 mai 2024.
67- Sultan I, Qaddoumi I, Yaser S, et al. Comparing adult and pediatric rhabdomyosarcoma in the Surveillance, Epidemiology and End Results Program, 1973 to 2005: An analysis of 2,600 patients. J Clin Oncol. 2009 ; 27(20) : 3391-3397. doi:10.1200/JCO.2008.19.7483.
68- Walterhouse DO, Pappo AS, Meza JL, et al. Shorter-duration therapy using vincristine, dactinomycin, and lower-dose cyclophosphamide with or without radiotherapy for patients with newly diagnosed low-risk rhabdomyosarcoma. J Clin Oncol. 2014 ; 32(31) : 3547-3552.
69- Institut Gustave Roussy. Tumeurs germinales [Internet]. Disponible sur : https://www.gustaveroussy.fr/fr/tumeurs-germinales
70- Institut d'Hématologie et d'Oncologie Pédiatrique (IHOPe). Tumeurs solides [Internet]. Disponible sur : https://www.ihope.fr/qui-sommes-nous/que-soignons-nous/tumeurs-solides/
71- Schneider DT, et al. Epidemiologic analysis of 1,442 children and adolescents registered in the German germ cell tumor protocols. Pediatr Blood Cancer. 2021.
72- Oltmann SC, et al. Pediatric ovarian malignancy presenting as ovarian torsion: incidence and relevance. J Pediatr Surg. 2022.
73- Billmire D, et al. Malignant retroperitoneal and abdominal germ cell tumors: an intergroup study. J Pediatr Surg. 2020.
74- St. Jude Children's Research Hospital. Tumeurs germinales extracrâniennes [Internet]. Disponible sur : https://together.stjude.org/fr-fr/à-propos-du-cancer-pédiatrique/types/germ-cell-tumors-extracranial.html
75- St. Jude Children's Research Hospital. Tumeurs germinales du cerveau [Internet]. Disponible sur : https://together.stjude.org/fr-fr/à-propos-du-cancer-pédiatrique/types/brain-spinal-tumors/germ-cell-tumors-brain.html
76- De Corti F, et al. Prognosis of malignant sacrococcygeal germ cell tumours according to their natural history and surgical management. Surg Oncol. 2023.
77- Hazmiri, F. E., Boukis, F., Ait Benali, S., El Ganouni, N. C. I., & Rais, H. (2018). Tumeurs cérébrales de l'enfant: à propos de 136 cas. Pan African Medical Journal, 30(291). https://doi.org/10.11604/pamj.2018.30.291.13208
78- Bouyn-Icher, C., Minard-Colin, V., Isapof, A., Khuong Quang, D. A., Redon, I., & Hartmann, O. (2006). Tumeurs solides malignes néonatales: à propos de 71 cas. Archives de pédiatrie, 13(12), 1486-1494. https://doi.org/10.1016/j.arcped.2006.08.014
79- Fiches-IDE. (S.D.). UE 2.9.S5 : Processus tumoraux - Tumeurs solides de l'enfant. Cours du Semestre 5. Disponible sur fiches-ide.com.
80- Peko, J. F., Moyen, G., & Gombe-Mbalawa, C. (2004). Les tumeurs solides malignes de l'enfant à Brazzaville: aspects épidémiologique et anatomo-pathologique. Bulletin de la Société de Pathologie Exotique, 97(2), 117-118.
81- Dial, C. M. M., Ba, M., Sow, A. A., Diagne, F. B., Diouf, M. N., Roth-Ndoye, P. A., Ngom, G., Toure, A. O., Sall, A., L'Hermine-Coulomb, A., Auberger, E., & Raphael, M. (2021). Profil épidémiologique des tumeurs solides pédiatriques durant la première année de mise en place du Centre de Référence pour le Diagnostic des Cancers de l'Enfant (CRDCE). Cancer Control Francophone, 51-5

CHAPITRES VII

ANNEXES

FICHE TECHNIQUE : Tumeurs solides chez l'enfant

N° : Date :

Etat civil :

Nom : Prénom :

Date de naissance : Age :

Sexe : M F

Origine : Demeurant à :

TEL :

Nombre de fratrie : Rang :

Date d'hospitalisation :

Date de diagnostic :

Antécédents :

Personnels :

-Médicaux :

-Chirurgicaux :

Familiaux :

Consanguinité

Mère : âge profession antécédents

Père : âge profession antécédents

Facteurs de risques :

Vaccination correcte

Vitamine 2

Epidémiologie :

Vaccin :

Mode de vie :

Source d'eau :

Notion de comptage tuberculeux :

Notion d'élevage d'animaux :

Terrain atopique :

Médicament :

Histoire de la maladie :

Circonstance de découverte :

Durée d'évolution avant le diagnostic :

Symptômes associés :

Examen clinique à l'admission :

Etat général :

Localisation de la tumeur :

Taille approximative de la masse :

Caractères de la masse :

HPM

SPM

ADP

Signes positifs

Signes de métastases :

Examens Complémentaires :

Imagerie :

Biologie :

Anatomopathologie :

La prise en charge :

Chirurgie :

Chimiothérapie :

(protocoles, nombres de cures , tolérance : nombre d'aplasie)

Radiothérapie : (durée , dose)

Autres trt :

Evolution du malade + Suivie :

Durée d'hospitalisation :

Complications

Réponse au traitement :

RESUME

Sur une période de deux ans (2024-2025), notre étude rétrospective a porté sur un effectif de 40 cas de tumeurs solides malignes de l'enfant, colligés au niveau du CHU de Annaba.

L'analyse globale montre une augmentation de la fréquence hospitalière, passant d'une incidence de 0,42% en 2024 à 0,80% en 2025, avec une nette prédominance des enfants âgés entre 5 et 10 ans représentant 47,5% de l'ensemble des cas, suivis par la tranche de 0 à 5 ans avec 35%.

L'atteinte masculine est légèrement prédominante avec 21 garçons (52,5%) et 19 filles (47,5%).

Le profil carcinologique est caractérisé par la prépondérance des néphroblastomes (tumeurs de Wilms) et des tumeurs cérébrales, représentant chacun 17,50% de l'ensemble des diagnostics (07 cas chacun).

Les néphroblastomes représentent 17,50% des cas, survenant majoritairement chez les enfants de moins de 5 ans (57,14%).

Les tumeurs cérébrales représentent également 17,50% des diagnostics.

Ensuite viennent les lymphomes malins non hodgkiniens (LMNH) avec un taux de 15,00% (06 cas), suivis par les neuroblastomes (12,50% - 05 cas) et les tumeurs osseuses (12,50% - 05 cas).

Les rétinoblastomes représentent 7,50% (03 cas), de même que les rhabdomyosarcomes (7,50% - 03 cas) et les tumeurs germinales malignes (7,50% - 03 cas), tandis que l'hépatoblastome (tumeur maligne du foie) reste exceptionnel avec 2,50% (01 cas).

Les connaissances théoriques, les aspects épidémiologiques, cliniques, paracliniques et thérapeutiques ont été détaillés dans l'étude théorique.

ABSTRACT

Over a two-year period (2024-2025), our retrospective study focused on a sample of 40 cases of malignant solid tumors in children, collected at the Annaba University Hospital Center.

The overall analysis shows an increase in hospital frequency, with the incidence rising from 0.42% in 2024 to 0.80% in 2025, with a clear predominance of children aged between 5 and 10 years representing 47.5% of all cases, followed by the 0 to 5 age group with 35%.

Male involvement is slightly predominant with 21 boys (52.5%) and 19 girls (47.5%).

The oncological profile is characterized by the preponderance of nephroblastomas (Wilms' tumors) and brain tumors, each representing 17.50% of all diagnoses (07 cases each).

Nephroblastomas represent 17.50% of cases, occurring mostly in children under 5 years of age (57.14%).

Brain tumors also represent 17.50% of diagnoses.

These are followed by non-Hodgkin's malignant lymphomas (NHML) with a rate of 15.00% (06 cases), followed by neuroblastomas (12.50% - 05 cases) and bone tumors (12.50% - 05 cases).

Retinoblastomas represent 7.50% (03 cases), as do rhabdomyosarcomas (7.50% - 03 cases) and malignant germ cell tumors (7.50% - 03 cases), while hepatoblastoma (malignant liver tumor) remains exceptional with 2.50% (01 case).

Theoretical knowledge, epidemiological, clinical, paraclinical and therapeutic aspects have been detailed in the theoretical study.

ملخص

على مدى فترة تمتد لسنتين (2024-2025)، شملت دراستنا الاسترجاعية عينة تتكون من 40 حالة من الأورام الصلبة الخبيثة لدى الأطفال، والتي تم تجميعها على مستوى المركز الاستشفائي الجامعي بعنابة.

يُظهر التحليل الإجمالي زيادة في التواتر الاستشفائي، حيث ارتفعت نسبة الإصابة من 0.42% في عام 2024 إلى 0.80% في عام 2025، مع هيمنة واضحة للأطفال الذين تتراوح أعمارهم بين 5 و10 سنوات والذين يمثلون 47.5% من إجمالي الحالات، تليها الفئة العمرية من 0 إلى 5 سنوات بنسبة 35.%

وتسجل إصابات الذكور هيمنة طفيفة بـ 21 صبيًا (52.5%) مقابل 19 فتاة (47.5%) .

يتميز المظهر الأورامي بأرجحية أورام الأرومة الكلوية (أورام ويلمز) وأورام الدماغ، حيث يمثل كل منهما 17.50% من إجمالي التشخيصات (07 حالات لكل منهما).

تمثل أورام الأرومة الكلوية 17.50% من الحالات، وتحدث غالبيتها العظمى لدى الأطفال دون سن 5 سنوات.(57.14%)

كما تمثل أورام الدماغ كذلك 17.50% من التشخيصات.

وتليها اللمفومات الخبيثة غير الهودجكينية (LMNH) بنسبة 15.00% (06 حالات)، ثم أورام الأرومة العصبية (12.50% - 05 حالات) وأورام العظام (12.50% - 05 حالات).

وتمثل أورام أرومة الشبكية 7.50% (03 حالات)، وكذلك الأورام العضلية المخططة (7.50% - 03 حالات) والأورام الإنتاشية الخبيثة (7.50% - 03 حالات)، في حين يظل ورم أرومة الكبد (ورم الكبد الخبيث) استثنائيًا بنسبة 2.50% (حالة واحدة).

لقد تم تفصيل المعارف النظرية، والجوانب الوبائية، والسريرية، وشبه السريرية، والعلاجية في الدراسة النظرية.